



MAKING THE WORLD A HEALTHIER PLACE

# THE SWISS BIOHEALTH CONCEPT®

2021

## Dr. Karl Ulrich Volz



- 1991 Gründung einer reinen Privatpraxis als jüngster Zahnarzt in Deutschland
- 1991 Dissertation über die „Amalgaminvasion in den Zahn“
- 1992 Erste Vollkeramik-Inlays
- 1996 Zertifizierung zum Zahnarzt für Naturheilkunde
- 1998 Zertifizierung zum Zahnarzt für Implantologie
- 1998 Erste Vollkeramikkrone aus Zirkoniumdioxid
- 1999 Gründung Bodensee Zahnklinik AG und Bodensee Dentaltechnik AG
- 2000 Gründung Medical Masters AG
- 2000 Entwicklung erster Keramikimplantate aus Zirkoniumdioxid
- 2001 Gründung Tagesklinik Konstanz
- 2003 Gründung Z-Systems GmbH
- 2004 Erste CE-Zertifizierung für ein Keramikimplantat
- 2004 - 2012 Entwicklung des ersten zweiteilig reversibel verschraubten Keramikimplantates SDS2.0
- 2006 Insertion erster Implantate mit Ultraschall unter Polylactid-Verschweissung
- 2007 Gründung SDS Swiss Dental Solutions AG
- 2008 Entwicklung Sonic Weld Membranschweißen für die GBR-Technik
- 2012 - 2014 Entwicklung des Hybridimplantates SDS1.1
- 2014 Präsident der International Society of Metal-Free Implantology ISMI e.V.
- 2014 Entwicklung des SCC Short Cut Concept nach Dr. Volz
- 2015 Formulierung des Dr. Volz Biological Dentistry Konzeptes
- 2016 Gründung der SWISS BIOHEALTH CLINIC und Entwicklung des ALL IN ONE Konzeptes
- 2017 Gründung des SWISS BIOHEALTH EDUCATION CENTERS
- 2018 Gründung SWISS BIOHEALTH VITAL und SDS Swiss Dental Solutions USA, Inc.
- 2019 Gründung der SWISS BIOHEALTH ACADEMY und des SOUL FOOD vegan café & take away
- 2020 Erneute Wahl zum Präsidenten der ISMI e.V.
- 2020 Markteinführung der SDS-Keramikimplantate in den USA
- 2021 Gründung der Scientific Academy for Blood Concentrates, Biological Dentistry and Ceramic Implants SABBC

# Inhaltsverzeichnis

<b>DIE VERÄNDERUNGEN IN UNSERER UMWELT</b>	<b>6</b>		
Chronische Erkrankungen	6	Titanimplantate oder -schrauben	32
Multiple Sklerose, ALS, Autoimmun- erkrankungen	6	Referenzen	34
Beginn eines Umdenkens	6		
Wichtige Krankheitsursachen	7	<b>BIOLOGISCHE ZAHNHEILKUNDE</b>	<b>38</b>
Krankheitsursache Stress	8	Biologische Zahnheilkunde versus	39
Krankheitsursache EMF	8	ganzheitliche/ naturheilkundliche Zahnmedizin	
Krankheitsursache Belastungen in der Mundhöhle	9	<b>THE SWISS BIOHEALTH CONCEPT</b>	<b>40</b>
		Das ALL IN ONE CONCEPT und	
		My BIOHEALTH Week	41
		Anamnese und Befund	41
		DVT	44
		LDL- und Vitamin-D3-Analyse	44
		Weitere Laboruntersuchungen	44
		Titanunverträglichkeitstests	44
		Meridiananalyse	45
		Neuraltherapeutische Simulation	45
		Prinzipien der Vor- und Nachbehandlung	45
		Das Mikronährstoff-Protokoll	46
		Bedeutsamkeit eines Mikronährstoff- ausgleichs bei Parodontitis	46
		Single Shots	47
		Infusionstherapie	47
		Kühlung mit HILOTHERM	47
		Begleitende homöopathische	48
		Medikation	
		Prophylaktische Medikation bei	48
		Entlassung	
		Weiterführende Behandlung	48
		Prinzipien der Entgiftung	48
		Faktor Ernährung	48
		Faktor EMF	48
		Faktor Schlaf	49
		Faktor Bisshöhe	49
		Weitere Prinzipien	50
		Weiterführung der Mikronährstofftherapie	50
		Darmsanierung und Aminosäuren	50
		Referenzen	52
		<b>BEDEUTUNG VON MIKRONÄHRSTOFFEN</b>	
		<b>FÜR DIE ZAHNHEILKUNDE</b>	<b>54</b>
		Vitamin D	54
		Vorkommen und Versorgung	54
		Physiologische Bedeutung	55
		Pathophysiologie	56
<b>ZUSAMMENHÄNGE ZWISCHEN DENTALEN BELASTUNGEN UND CHRONISCHEN ERKRANKUNGEN</b>	<b>10</b>		
Vegetatives Nervensystem	10		
Herzratenvariabilität (HRV)	10		
Die Bedeutung der Regulation	10		
Sympathikus - Parasympathikus	11		
Formen von Stress	12		
Die Bedeutung der chronischen Entzündung	12		
Referenzen	14		
<b>MECHANISMEN ORALER STÖRUNGEN</b>	<b>18</b>		
Silent Inflammation	18		
Autoimmunerkrankungen	18		
Retrograder axonaler Transport	18		
Allergien und Unverträglichkeiten	18		
Wurzelkanalbehandlungen	19		
Meridiansystem und Organbezug	21		
Das Störfelder-Konzept	21		
Störfelddiagnostik	21		
<b>KLINISCHE DIAGNOSTIK</b>	<b>23</b>		
Test-Injektion mit Procain 1 %	23		
OroTox®-Test	23		
Meridiansystem zur Eigenanalyse	24		
Referenzen	26		
<b>WIRKUNGEN UNTERSCHIEDLICHER WERKSTOFFE AUF DEN KÖRPER</b>	<b>30</b>		
Amalgam	30		
Dentale Metalllegierungen	31		

Präventive und therapeutische Bedeutung	57	Vorkommen	67
Bedeutung von Vitamin D für die Sportmedizin	59	Physiologische Bedeutung	67
Bedeutung für die Zahnmedizin	59	Pathophysiologie	67
Laborstatus und empfohlene Zufuhr	59	Präventive und therapeutische Bedeutung	67
Sicherheit	60	Bedeutung für die Zahnmedizin	67
Cofaktoren	60	Empfohlene Zufuhr	67
Exkurs: die Sinnhaftigkeit von Sonnencremes	61	Sicherheit	68
Bedeutung innerhalb des THE SWISS BIOHEALTH CONCEPT	61	Cofaktoren	68
Vitamin K2	61	Bedeutung innerhalb des THE SWISS BIOHEALTH CONCEPT	68
Vorkommen	62	Referenzen	69
Physiologische Bedeutung	62		
Pathophysiologie	62	<b>SANIERUNG</b>	<b>76</b>
Präventive und therapeutische Bedeutung	62	Reihenfolge der Sanierung	76
Bedeutung für die Zahnmedizin	63	Amalgamentfernung/ Metallsanierung	77
Empfohlene Zufuhr	63	Entgiftungsprotokoll	77
Sicherheit und Interaktionen	63	Amalgamentfernung unter Sechsfachschutz	78
Cofaktoren	63	Entfernung von Metall-Inlays, -Kronen und -Brücken	79
Bedeutung innerhalb des THE SWISS BIOHEALTH CONCEPT	63	Explantation von Titanimplantaten	79
Vitamin C	63	Weisheitszähne und FDOK (früher NICO)	79
Vorkommen	63	Leerkieferabschnitte	83
Physiologische Bedeutung	63	Ankylotische Endozähne	83
Pathophysiologie	64	Extraktion wurzelkanalbehandelter Zähne	84
Präventive und therapeutische Bedeutung	64	Extraktion	84
Bedeutung für die Zahnmedizin	64	Wurzelinfraktur	84
Empfohlene Zufuhr	65	Densotomie	85
Sicherheit, Nebenwirkungen und Kontraindikationen	65	Separate Entfernung einer Zyste oder eines Fremdkörpers im Bereich der Wurzelspitze	85
Cofaktoren	65	Ozonbehandlung	86
Bedeutung innerhalb des THE SWISS BIOHEALTH CONCEPT	65	Blutkonzentrate (A-PRF, I-PRF)	86
Magnesium	65	Advanced Platelet Rich Fibrin (A-PRF)	87
Vorkommen	65	Injectable Platelet Rich Fibrin (I-PRF)	87
Physiologische Bedeutung	65	Keramikimplantatologie	88
Pathophysiologie	66	Hightech-Keramik Zirkoniumdioxid	89
Präventive und therapeutische Bedeutung	66	Sofortimplantation nach dem SCC	91
Bedeutung für die Zahnmedizin	66	Short Cut Concept nach Dr. Volz	
Laborbestimmung und empfohlene Zufuhr	66	Spätimplantation	94
Sicherheit, Nebenwirkungen und Kontraindikationen	66	Knochenaufbaumaßnahmen	94
Cofaktoren	66	Bone Growing Implants	96
Bedeutung innerhalb des THE SWISS BIOHEALTH CONCEPT	66	Bone Management-Kriterien	98
Vitamin A	67	Systemische Bedingungen	98
		Lokale Bedingungen	99
		Spezielle Techniken und Gesichtspunkte	100

Brushing-Technique	100
Apikale Matrazennaht	100
Knochenersatz	101
Dome-Technique	101
BISS - Bone Implant Stabilization System	101
Definitive prothetische Versorgung	102
Zahnreinigung	103
Referenzen	105
WISSENSCHAFTLICHE BELEGUNG DES THE SWISS BIOHEALTH CONCEPT	110

# Die Veränderungen in unserer Umwelt

Schauen wir uns die globalen Veränderungen in unserer Umwelt bewusst an, so werden wir einige parallel verlaufende Trends erkennen: einerseits eine exponentielle Zunahme des Verlustes intakter Ökosysteme und der in ihnen lebenden Arten, andererseits eine exponentiell verlaufende Zunahme chronischer Erkrankungen in Verbindung mit einer ebenso exponentiell zunehmenden Belastung unseres Immunsystems (Abb. 1). Als Reaktion hierauf wächst aber auch die Zahl biologischer Ernährungs- und Verhaltenskonzepte exponentiell.

## CHRONISCHE ERKRANKUNGEN

Chronische Erkrankungen wie Krebs, Borreliose (Lyme-Disease), Amyotrophe Lateralsklerose (ALS), Morbus Alzheimer, Morbus Parkinson, Multiple Sklerose (MS), Morbus Crohn, Diabetes mellitus, Asthma bronchiale und chronische Erschöpfungssyndrome nehmen explosionsartig zu und lassen bei Extrapolation der Kurven erkennen, dass in wenigen Jahren alle Menschen der westlichen Länder von zumindest einer dieser Erkrankungen betroffen sein werden<sup>(1)</sup>. Auch bei Kindern steigen die Zahlen. So leidet z.B. im Alter von acht Jahren bereits eines von 59 Kindern an Autismus<sup>(2)</sup>.

### Multiple Sklerose, ALS, Autoimmunerkrankungen

MS hat z.B. allein in Deutschland von 2004 bis 2009 von rund 100.000 Erkrankungen pro Jahr auf rund 150.000 Erkrankungen pro Jahr zugenommen. In Deutschland beträgt die jährliche Inzidenz (Zahl der Neuerkrankungen) 8 Fälle pro 100.000 Einwohner. Frauen sind dreimal häufiger betroffen als Männer<sup>(3)</sup>. In den USA ist diese Erkrankung mit der Einführung des Kupfer-Amalgams im Jahre 1976 von einem Jahr zum anderen von rund 8.000 auf 123.000 Neuerkrankungen pro Jahr explodiert<sup>(4)</sup>. Im weiteren Verlauf stieg die Inzidenz pro 100.000 US-Bürger von 34,8 im Jahr 2001 auf 46,3 im Jahr 2014 an<sup>(5)</sup>. In Norwegen stieg die Inzidenz von MS von 1,9 auf 8,0 pro 100.000 Einwohner, die Prävalenz (Anzahl der Erkrankten) hat sich verzehnfacht. Als ein Risikofaktor wird Vitamin-D-Mangel betrachtet<sup>(6)</sup>. ALS war vor 20 Jahren praktisch unbekannt. Heute beträgt die Inzidenz weltweit bereits bis zu 2,6 Personen, die Prävalenz circa sechs betroffene Personen pro 100.000 Einwohner<sup>(7)</sup>. Jährlich erhalten in den USA circa

6.000 Bürger die Diagnose ALS<sup>(8)</sup>. Nördliche Länder sind stärker betroffen, was auf den Zusammenhang mit einem Vitamin-D3-Mangel hinweisen könnte. ALS-Todesfälle steigen um 60 % pro Jahrzehnt an. Die Lebenserwartung beträgt bei der Mehrheit der betroffenen Patienten nur zwei bis fünf Jahre<sup>(9)</sup>. Vergleicht man die Kurve der Zunahme der Todesrate von ALS (Abb. 2) mit der Zunahme der Wurzelkanalbehandlungen, so erkennt man eine erschreckende Parallelität: in den USA wurden im Jahre 1975 rund eine Million Wurzelkanalbehandlungen durchgeführt. Es wird geschätzt, dass die jährliche Anzahl an Wurzelkanalbehandlungen in Amerika im Jahr 2006 circa 22,3 Millionen betrug und mehr als 41.000 Wurzelkanalbehandlungen pro Tag durchgeführt werden<sup>(10,11)</sup>. In Deutschland wurden im Jahr 2017 rund 7 Mio. Zähne kasenzahnärztlich endodontisch versorgt<sup>(12)</sup>.

Zu den weit verbreiteten chronischen Erkrankungen gehören auch die Autoimmunerkrankungen. Derzeit leiden geschätzte 23,5 Millionen Amerikanerinnen und Amerikaner an diesen Erkrankungen. In Deutschland sind etwa 5 % der Bevölkerung betroffen. Autoimmunerkrankungen beeinträchtigen nahezu jedes System des Körpers. Sie können Psyche und Nervensystem betreffen (Depressionen, Autismus), die Gelenke, Muskeln, Haut, Hormondrüsen, Herz und weitere Organe. Als ursächlich werden zunehmende Belastungen mit Keimen, Umweltgifte, Allergene, Stress und mangelhafte Ernährung angesehen<sup>(13)</sup>.

## BEGINN EINES UMDENKENS

Erfreulicherweise zwingt diese explosionsartige Zunahme der chronischen Erkrankungen die Bevölkerung dazu, umzudenken und eine gesündere und „biologische“ Lebensweise anzustreben: Bioprodukte in gewöhnlichen Lebensmittelmärkten sind prozentual die bestverkauften Produkte, reine Bio-Märkte wie „Alnatura“ in Deutschland und in der Schweiz oder „Whole Foods“ in den USA sprießen wie Pilze aus dem Boden. In immer mehr Restaurants finden sich glutenfreie oder als gesund und wenig belastend ausgewiesene Speisen auf der Karte. Reduktion der Schadstoffe in Textilien, Schonung der Ressourcen, Erfolge wie die der Elektrofahrzeuge der Firma Tesla und viele andere Beispiele sprechen eine deutliche Sprache. Selbst von einem

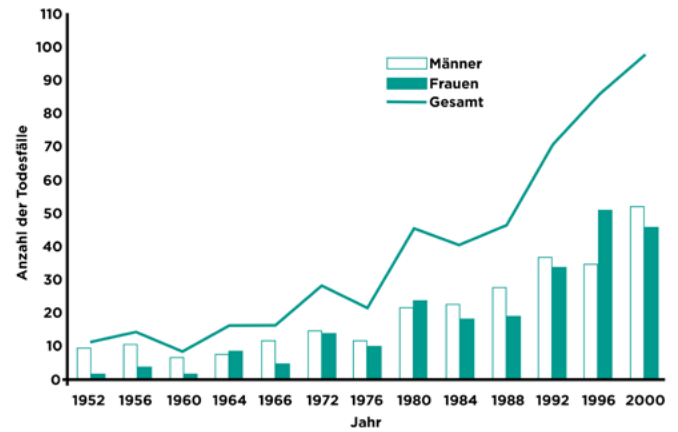
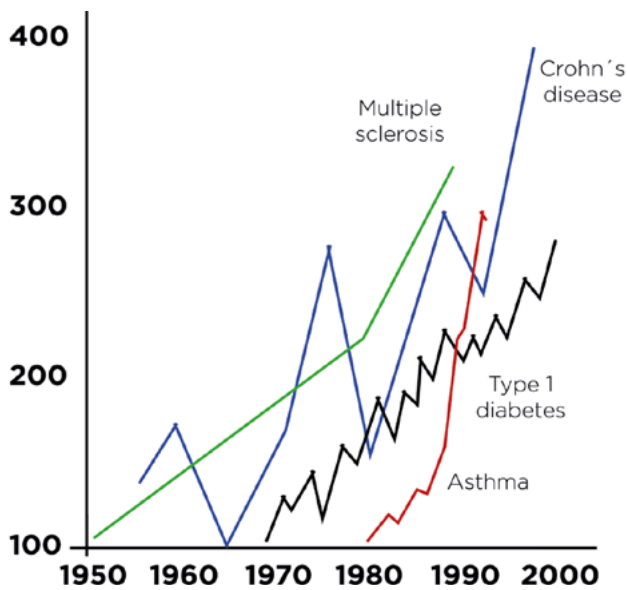


Abbildung 1: Anstieg der Inzidenz einiger immunologisch bedingter Erkrankungen<sup>(1)</sup>

Abbildung 2: Anzahl der Todesfälle an ALS pro Jahr<sup>(14)</sup>

offensichtlich gesundheitsschädigenden Produkt, der Zigarette, gibt es mittlerweile von jeder Marke eine „Bio-variante“ in der beigen Schachtel.

Interessant ist dabei die Beobachtung, dass sich heute das Profil des „Bio-Konsumenten“ vom „esoterisch angehauchten Öko“ bis hin zur gesellschaftlichen Elite erstreckt. Möglicherweise findet derzeit wieder eine evolutionäre Auslese gemäß den darwinschen Prinzipien statt? Dieses Umdenken ist auch dringend nötig, da es leider Faktoren in unserer Umwelt gibt, welche unsere Gesundheit immer intensiver bedrohen.

## WICHTIGE KRANKHEITSURSACHEN

Zu den pathogenetischen Faktoren gehört die zunehmende elektromagnetische Strahlung in Form von hochfrequenten Gigahertz-Frequenzen des Mobilfunks, des W-LAN und der DECT-Technologie. Aber auch die radioaktive Belastung nimmt stetig zu und wird durch Unfälle wie Fukushima zusätzlich exponentiell erhöht. Auch die Beimischung von Titandioxid als Zusatzstoff E 171 in Arzneimitteln, Kosmetika, Sonnenschutzmitteln, oralen Kontrazeptiva, Zahncremes, Kaugummi und selbst in der

Nahrung wie in Joghurt, Mozzarella, Instantsuppen und Süßigkeiten führt in der Bevölkerung zu einer zunehmenden Unverträglichkeit von Titan, dessen Verwendung in der Implantologie und Traumatologie weit verbreitet ist<sup>(15,16)</sup>. Titan enthält selbst in der reinsten Form „Titan Grade 1“ immer noch bis zu 0,20 % Eisen<sup>(17)</sup>. Darüber hinaus ist in Spuren Nickel enthalten<sup>(18)</sup>. Dies ist erschreckend, wenn man bedenkt, dass allein in Europa rund 65 Millionen Bürger allergisch auf Nickel reagieren<sup>(19)</sup>. Nickel verursacht die größte Anzahl an Kontaktallergien. Durch die REACH-Verordnung im Jahre 2007 wurde versucht, die europäische Bevölkerung vor zu hohen Nickerexpositionen zu schützen. Dennoch haben noch immer 8-18 % der Bürger allergische Reaktionen auf Nickel. Frauen sind häufiger betroffen als Männer<sup>(20)</sup>.

## Krankheitsursache Stress

Die erschreckende Zunahme chronischer Erkrankungen basiert auf einer gemeinsamen Ursache: die enorme Zunahme an Stress, was zu einem Abschalten des Immunsystems führt (Ungleichgewicht von Sympathikus und Parasympathikus)<sup>(21,22)</sup>.

Hierzu gehört auch Stress, der getriggert wird durch negative Emotionen in Beziehungen und in der Arbeitswelt sowie durch die immer hektischer werdende Lebensweise mit zunehmender Technisierung und dem Anspruch dauernder Erreichbarkeit.

## Krankheitsursache EMF

Der zweite große Faktor ist die exponentiell zunehmende Belastung durch künstliche elektromagnetische Felder (EMF). Eine Studie, durchgeführt in Schweizer Arztpraxen, zeigt, dass ein Großteil der chronischen Erkrankungen bis zur Einführung des flächendeckenden Mobilfunks rückläufig war, seitdem jedoch immer stärker

ansteigt (Abb. 3).

Stark betroffen von Mobilfunk und elektromagnetischen Feldern sind Kinder und Jugendliche<sup>(23-29)</sup>. Im Zusammenhang mit elektromagnetischer Strahlung wurde von Tumoren des Gehirns und anderer Organe, Beeinträchtigung der Spermienqualität und oxidativem Stress berichtet<sup>(30-41)</sup>. Auch die WHO stuft hochfrequente elektromagnetische Felder als potenziell krebserzeugend für den Menschen ein<sup>(42)</sup>. Die Gefahren des 5G-Mobilfunknetzes, das derzeit weltweit trotz der Kritik vieler Wissenschaftler eingeführt wird, sind nicht abschätzbar. Das Bundesamt für Strahlenschutz „geht nach derzeitigem wissenschaftlichem Kenntnisstand nicht von negativen gesundheitlichen Auswirkungen aus, sieht aber auch noch offene Fragen“<sup>(43)</sup>. Es bezieht sich auf nur wenige Untersuchungsergebnisse und sieht noch weiteren Forschungsbedarf. Auf seiner Website weist es auf mögliche Effekte hochfrequenter elektromagnetischer Felder im Milli- oder Zentimeterwellenbereich auf Haut und Augen hin, also nahe der Körperoberfläche. Auf innere Organe sind anscheinend keine negativen Auswirkungen

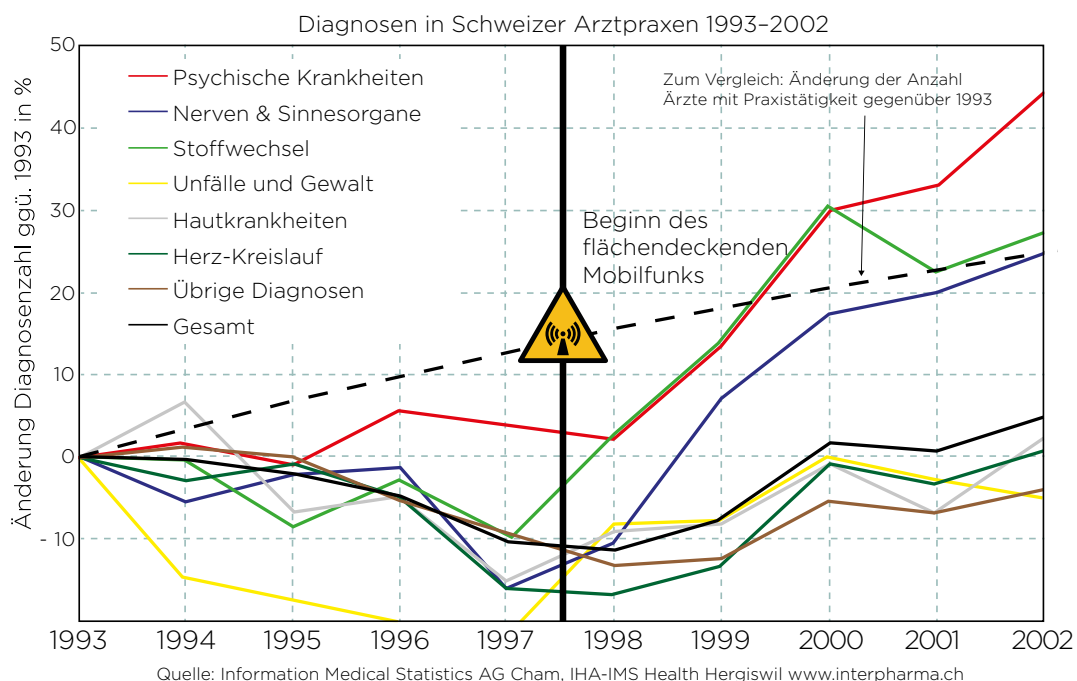


Abbildung 3: Diagnosen in Schweizer Arztpraxen<sup>(25)</sup>



gen zu erwarten<sup>(43)</sup>. Viele Studien belegen jedoch die schädigende Wirkung von 5G<sup>(44-48)</sup>, das im Vergleich zu 4G 1000x stärker ist.

### Krankheitsursache Belastungen in der Mundhöhle

Der dritte Faktor sind Belastungen im Bereich der Mundhöhle. Diese sind bei chronisch kranken Patienten meist der größte Stressfaktor. Zähne können als Bioreaktor für Bakterien, Viren, Pilze und als Quelle von Toxinen und Entzündungsmediatoren fungieren.

Auch Schwermetalle aus Amalgamfüllungen und anderen Dentallegierungen sowie Allergene aus Kunststoffen und Legierungsbestandteilen können pathogen wirken. Sie wirken sich immunologisch negativ aus<sup>(49)</sup>. Hinzu kommt die Antennenwirkung von Metallversorgungen, die die negativen Auswirkungen elektromagnetischer Felder verstärken kann, und dies in unmittelbarer Nähe des ZNS! Auch der Kardiologe Dr. Thomas E. Levy weist auf die Gefahren dentaler Herde mit Auswirkung auf den gesamten Organismus hin. Er sieht die Ursache aller Erkrankungen in einem erhöhten intrazellulären oxidativen Stress. Prominente Verursacher von chronischen Erkrankungen sind für ihn chronisch pathogene Keimbiosiedlungen (beispielsweise der Nebenhöhlen oder des Pharynx) oder Infektionen. Dabei hat die Mundhöhle einen Anteil von mehr als 95 %. Weitere Infektionsorte sind die Nebenhöhlen, der Nasopharynx und der obere Respirationstrakt, aber auch Bronchien, Appendix, Ulcera etc. Weitere Ursachen sind Toxinbelastungen (z.B. durch Schwermetalle und Pestizide), ein toxischer Eisenspiegel, mangelhafte Ernährung oder Verdauung und hormonelle Imbalancen.

Keime aus der Mundhöhle belasten den gesamten Organismus. Es liegen viele Studien vor, die die pathogene Wirkung des parodontalen Markerkeims *Porphyromonas gingivalis* bei gastrointestinalen Karzinomen, Mundhöhlen- oder auch Pankreaskarzinomen aufzeigen<sup>(50-55)</sup>. Auch stehen orale pathogene Keime im Zusammenhang mit kardiovaskulären Erkrankungen und werden im Brustgewebe von Frauen mit bösartigen Erkrankungen und im Gehirn von Alzheimer-Patienten gefunden<sup>(56-59)</sup>.

# Zusammenhänge zwischen dentalen Belastungen und chronischen Erkrankungen

Aus den dargestellten Überlegungen ergibt sich, dass diesen veränderten Lebensumständen mit neuen Konzepten in der Zahnheilkunde und Medizin Rechnung getragen werden muss. Hierzu gehört es, den umweltbedingten Störgrößen durch Entfernung der Dentalmetalle weniger Angriffsfläche zu bieten und durch Sanierung und Ausheilung chronischer Entzündungen im Kausystem die körpereigene Regulationsfähigkeit enorm zu entlasten. Werden diese Prinzipien konsequent durchgeführt, so wird – nach den Erfahrungen in der SWISS BIOHEALTH CLINIC – nahezu jeder Patient eine gesundheitliche Verbesserung erleben. Sehr häufig tritt diese bereits schon auf dem Behandlungsstuhl am Ende einer Operation auf (siehe Testimonials auf [www.swiss-biohealth.com](http://www.swiss-biohealth.com)). Wenn das letzte Metall entfernt ist, beschreiben Patienten sehr oft das Gefühl, dass ihnen „ein Helm abgenommen“ oder „eine dicke Glasscheibe vor dem Gesicht entfernt“ wurde. Patienten, welchen chronische Entzündungen in Form von Kieferostitiden, Zysten oder wurzelkanalbehandelten Zähnen entfernt wurden, erfahren sehr oft direkt am Ende der Behandlung eine Verbesserung am Bewegungsapparat, indem sie beispielsweise urplötzlich den Arm wieder ohne Schmerzen bewegen können.

## VEGETATIVES NERVENSYSTEM

Das zentrale Netzwerk für die körpereigene Regulation ist das vegetative oder autonome Nervensystem. Alle externen und internen Einflüsse wirken sich auf seine Funktionsfähigkeit positiv oder negativ aus. Mit Hilfe der Herzratenvariabilität (HRV) kann sein Zustand sehr einfach diagnostiziert werden.

### Herzratenvariabilität (HRV)

Die HRV ist ein zentraler Marker des vegetativen Nervensystems. Sie beschreibt die Fähigkeit des Herzens, den Abstand von einem zum nächsten Herzschlag zu variieren und sich dadurch den ständig wechselnden Herausforderungen anzupassen. Bereits 300 n. Chr. stellte der Arzt Wang Shuhe fest: „Wenn der Herzschlag so regelmäßig wie das Klopfen des Spechts oder das Tröpfeln des Regens auf dem Dach wird, wird der Patient innerhalb von vier Tagen sterben“<sup>(60)</sup>. Eine hohe HRV ist Zeichen für eine gute Anpassungsfähigkeit und

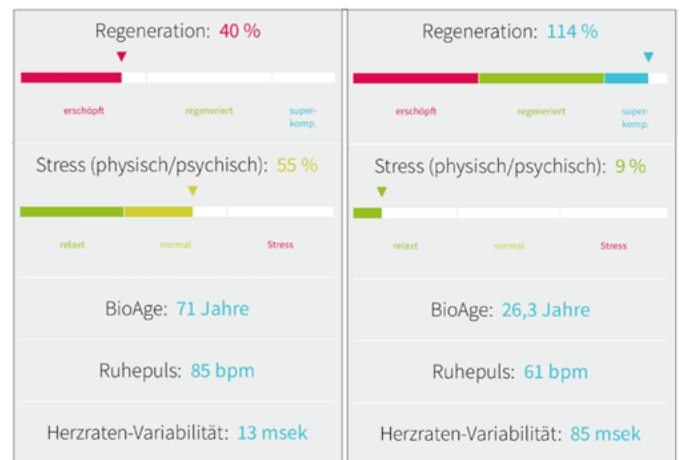


Abbildung 4: Die Messung der Herzratenvariabilität (HRV) mit dem Vitalmonitor vor und nach dem chirurgischen Eingriff zur Entfernung multipler dentaler Störfelder zeigt eine eindrucksvolle Abnahme des Stresses sowie eine enorme Verbesserung der Regeneration und des biologischen Alters.

Gesundheit. Eine niedrige HRV korreliert mit verschiedenen physischen und psychischen Pathologien wie kardiovaskuläre Erkrankungen, Krebs, Schlaganfall, Diabetes, Nephritis, Neuropathie und chronischer Stress<sup>(60-62)</sup>. Die Messung der HRV wird bei allen Patientinnen und Patienten in unserer Klinik routinemäßig vor und nach jeder Behandlung durchgeführt. In der Regel ist bereits direkt nach Eliminierung der Störfelder eine Verbesserung der HRV nachweisbar (Abb. 4).

### Die Bedeutung der Regulation

Eine manifeste chronische Erkrankung äußert sich in einer Strukturstörung (Entstehung von Tumorgewebe, Gefäßveränderungen, chronisch-entzündlichen Gewebeveränderungen, Anomalien von Knochen und Knorpel, Muskelschwund etc.). Dies ist eine pathologische Veränderung der Anatomie. Voraus geht dieser Strukturstörung jedoch immer eine Funktionsstörung (gestörter Zellteilungsmechanismus, Mangel- oder Überschusszustände in Zellen, Fehl-/ Schonhaltung), welche

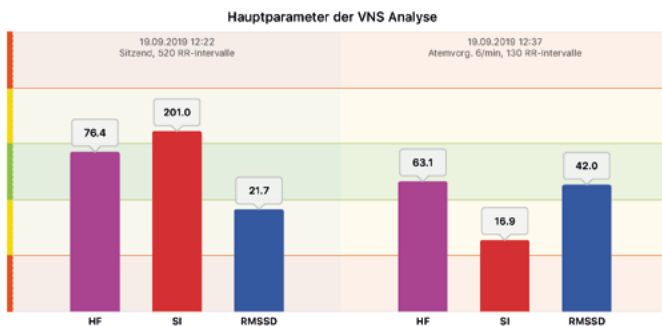


Abbildung 5: Für die wissenschaftliche Arbeit geeignet ist die VNS-Analyse, die sehr exakt die Lage des vegetativen Nervensystems abbildet. Bei vielen Patienten zeigt sich bereits unter der sogenannten metronomischen Atmung (rechts) eine deutliche Verbesserung der Balance von Sympathikus (roter Balken) und Parasympathikus (blauer Balken) gegenüber der Ausgangslage mit Spontanatmung (links)<sup>(63)</sup>.

ihreerseits wiederum getriggert wird durch eine Regulationsstörung (bedingt durch Übersäuerung, Zellstress, Sauerstoffmangel, Vitamin- und Nährstoffmangel, Entzündungen, Toxine, Bakterien, Allergene etc.). Es ist offensichtlich, dass eine Therapie, welche erst am Ende dieser Achse angreift, keine große Aussicht auf Erfolg hat, da die Funktionsstörung und die davorliegende Regulationsstörung erhalten bleiben und durch einen Eingriff an der Struktur (z.B. durch eine Operation und die damit verbundene Immunsuppression) sogar noch zusätzlich belastet werden. Ausnahme: die Operation beseitigt die Ursache der Regulationsstörung. Das Kernproblem liegt darin begründet, dass unsere Lebensumstände und die Umweltbelastungen der Gegenwart mit dem dadurch entstehenden vielschichtigen Stress dazu führen, dass unsere Immun- und Regenerationssysteme massiv eingeschränkt sind<sup>(64)</sup>. Stress blockiert jedoch nicht nur diese Systeme, sondern verbraucht zusätzlich große Mengen an Nähr- und Vitalstoffen, was den bereits schon vorliegenden Mangel noch erhöht: ein circulus vitiosus. Der zugrunde liegende

Mechanismus ist eine Dysbalance in der Regulation des vegetativen, autonomen Nervensystems. Die genannten Stressfaktoren führen zu einem Überwiegen des Sympathikus, wodurch alle Heilungsvorgänge behindert oder gar blockiert werden.

### Sympathikus - Parasympathikus

Die vom Sympathikus gesteuerte Stressreaktion stellt eine notwendige, lebenserhaltende physiologische Reaktion des autonomen (nicht bewusst beeinflussbaren) Nervensystems dar. Durch die Ausschüttung von Adrenalin, Noradrenalin und Cortisol werden wir in Sekundenbruchteilen auf Flucht, Angriff oder Starre (Flight-Fight-Hide) vorbereitet, indem in der Skelettmuskulatur Sauerstoff und Nährstoffe erhöht werden. Der Blutdruck wird gesteigert durch Erhöhung der Schlagfrequenz des Herzens und durch die Verengung der Gefäße. Die Atmung wird verstärkt, um mehr Sauerstoff zu gewinnen. Die Energiebereitstellung geschieht durch die Freisetzung von Fettsäuren aus dem Fettgewebe und von Glukose aus den Glykogenvorräten. Im Gegenzug müssen innere Organe gehemmt werden. Die Darmmuskulatur wird entspannt, die Verdauung gehemmt, die Thymusdrüse, die Milz und die Lymphknoten vermindern die Antikörperproduktion. Entzündungen im Gewebe werden gehemmt, was die Ausbreitung potenzieller Erreger begünstigt, falls dies länger anhält. Die Körperkerntemperatur wird erhöht und gleichzeitig die Schweißproduktion angekurbelt, um einer Überhitzung entgegen zu wirken. Die Pupillen werden erweitert, da dies das Sichtfeld um ca. 10 % vergrößert und Feinde bzw. Fluchtmöglichkeiten besser wahrgenommen werden können. Die Nieren und Speicheldrüsen halten das Wasser zurück (trockener Mund) und die Geschlechtsorgane werden gehemmt. Der gesamte Metabolismus und die gesamte Physiologie verfolgt nur das eine Ziel, nämlich die akut lebensbedrohende Situation so schnell und so erfolgreich wie möglich zu beenden<sup>(65-67)</sup>.

Wenn diese sinnvollen physiologischen Mechanismen aufgrund der Sympathikusaktivierung jedoch länger als von der Evolution vorgesehen anhalten, führt dies zu massiven Regulationsstörungen, welche wiederum zu Funktionsstörungen und auf lange Sicht zu Strukturstörungen führen. Durch den Sauerstoffmangel und die

Übersäuerung der Zelle kommt es zu Zell- und Gewebeschäden bis hin zu Krebs. Otto Warburg hat 1931 den Nobelpreis für den Nachweis von zellulären Mechanismen der Krebsentstehung erhalten, die beinhalten, dass eine Krebszelle in basischer und sauerstoffreicher Umgebung nicht überleben kann<sup>(68)</sup>. Erst bei Umschaltung des vegetativen Nervensystems in den Parasympathikus-Tonus durch Beendigung des Stresszustandes können die physiologischen Aktivitäten der Immun- und Regenerationssysteme wieder hochfahren und Heilungsmechanismen in Gang setzen. Deshalb ist das wichtigste Element für eine komplikationslose Heilung nach einem Eingriff, dass die Patienten alles dafür tun, den Parasympathikus zu aktivieren. Hierzu gehört, für mindestens 5 Tage nach der OP einen „digitalen Sabbat“ einzuhalten.

## FORMEN VON STRESS

Leider erleben wir neben dem von der Evolution berücksichtigten „echten“ Stress, welcher meist nur sehr kurz andauert und in unserer Zeit z.B. durch einen Unfall oder Überfall ausgelöst werden kann, immer mehr lang anhaltenden Stress, den es in dieser Form in der Geschichte der Menschheit nicht oder nur äußerst selten gab, weshalb unser physiologisches System nicht darauf vorbereitet ist. Hierzu gehören physischer Stress (physiologisch/ biochemisch): Metalle in der Mundhöhle, v.a. in Form von Schwermetallen (z.B. Quecksilber aus Amalgamfüllungen), Toxine aus wurzelkanalbehandelten Zähnen, Allergene aus Zahn- und Wurzelfüllungsmaterialien, aber auch aus der Nahrung (z.B. Gluten)<sup>(69-72)</sup>. Auch Übergewicht, Mangelzustände an z.B. Magnesium oder Vitamin D3, geringe Kondition, generell schlechte Ernährung, Schlafmangel und elektromagnetische Felder (EMF) erhöhen diesen physischen Stress<sup>(73-75)</sup>.

Daneben gibt es auch psychischer Stress. Dieser ist selbst erzeugt und entsteht durch unangemessene Ängste und innere Bilder: „In meinem Leben habe ich unvorstellbar viele Katastrophen erlitten. Die meisten davon sind nie eingetreten!“ (Mark Twain). Diese psychischen Kräfte können jedoch auch gesundheitsfördernd eingesetzt werden<sup>(76)</sup>.

Emotionaler Stress und gesundheitliche Beschwerden werden durch belastende Beziehungen in der Partner-

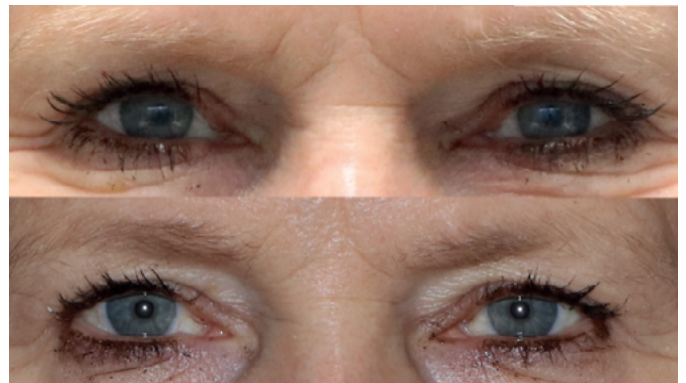

Abbildung 6: Augenpartie direkt vor und nach einem 8-stündigen Eingriff: die Augen sind viel klarer und die Pupillen durch die Parasympathikus-Wirkung kleiner.

schaft und im Beruf, aber auch durch Orte und Situationen (Stau, laute Geräusche, Luftverschmutzung etc.) ausgelöst<sup>(64,77,78)</sup>.

## DIE BEDEUTUNG DER CHRONISCHEN ENTZÜNDUNG

Das Immunsystem arbeitet lokal und systemisch mit Hilfe der Milz und des Lymphsystems und mittels Immunzellen und Botenstoffen, die über Blut- und Lymphgefäße verbreitet werden. Seine Arbeit wird nicht zuletzt vom vegetativen Nervensystem (Sympathikus und Parasympathikus) beeinflusst und fein reguliert. Das Immunsystem ist darauf ausgelegt, auf pathologische Prozesse und Pathogene wie Bakterien mit einer akuten Entzündung zu reagieren und diese dadurch möglichst schnell und effektiv zu bereinigen. Dadurch werden auch Autoimmunprozesse verhindert. Energie in Form von Glucose und Fett wird bereitgestellt und ein kataboler Zustand mit der Zielsetzung hergestellt, die Entzündung schnellstmöglich wieder herunter zu regulieren. Der gesamte Entzündungsprozess wird einerseits über das vegetative Nervensystem und andererseits hormonell über die Hypothalamus - Hypophysen - Nebennierenrinden - Achse (HPA-Stress-Achse) gesteuert. Eine akute Entzündung geht einher mit einer erhöhten sympathischen und einer reduzierte parasympathische Aktivi-

tät<sup>(79)</sup>. Eine akute, „gesunde“ Entzündungsreaktion läuft folgendermaßen ab: immunologische Prozesse, durch Botenstoffe getriggert, und der aktivierte Sympathikus wirken pro-inflammatorisch, um die Pathogene maximal und vollständig zu bekämpfen<sup>(80)</sup>. Erreicht die Entzündungsreaktion dieses Ziel, wird sie lokal und systemisch heruntergefahren und der katabole Prozess wird beendet. Hierzu tragen auch T-Helferzellen bei, die anti-inflammatorisch wirken<sup>(81)</sup>.

Ein Teufelskreis entsteht, wenn die akute Entzündung ihr Ziel nicht erreicht und deshalb in eine chronische, stumme Entzündung übergeht („silent inflammation“), wobei sich Entzündungsreaktion und Sympathikus-Aktivität gegenseitig aufrechterhalten. Dabei können Folgeerkrankungen wie Bluthochdruck, Insulinresistenz, kardiovaskuläre Probleme und Diabetes mellitus entstehen, bei fortgeschrittenen Krebserkrankungen kann es zur Kachexie kommen<sup>(81)</sup>. Gleichzeitig ist die Aktivität des Parasympathikus mit seiner anti-inflammatorischen Wirkung blockiert. Dies zeigte eine Studie, bei der durch Stimulierung des Nervus vagus die periphere Zytokinproduktion gehemmt werden konnte. Durch signifikante Hemmung der Produktion von TNF- $\alpha$  und IL-6 verbesserte sich die Symptomatik bei Patienten mit rheumatoider Arthritis, teilweise sogar bei Therapieresistenz<sup>(82)</sup>.

Von den drei in der heutigen Zeit wichtigsten Ursachen für die Entstehung chronischer Krankheiten – Stress, EMF und Belastungen in der Mundhöhle – werden letztere im nächsten Kapitel näher beschrieben.

## Referenzen

1. Bach J-F. The effect of infections on susceptibility to autoimmune and allergic diseases. *The New England journal of medicine*. 2002;347(12):911-920.
2. Baio J, Wiggins L, Christensen DL, Maenner MJ, Daniels J, Warren Z, u. a. Prevalence of Autism Spectrum Disorder Among Children Aged 8 Years - Autism and Developmental Disabilities Monitoring Network, 11 Sites, United States, 2014. *Morbidity and mortality weekly report Surveillance summaries (Washington, DC : 2002)*. 2018;67(6):1-23.
3. Kip M, Zimmermann A, Bleß H-H. Epidemiologie der Multiplen Sklerose. In 2016. S. 13-21.
4. Huggins H. Root Canal Dangers: DNA Studies Confirm Dr. Weston Price's Century-Old Findings [Internet]. 2010. Verfügbar unter: <http://www.westonaprice.org/holistic-healthcare/root-canal-dangers/>
5. Sharma K, Bittner F, Kamholz J. Epidemiology of multiple sclerosis in the United States (P1.140). *Neurology* [Internet]. 2018;90(15 Supplement). Verfügbar unter: [https://n.neurology.org/content/90/15\\_Supplement/P1.140](https://n.neurology.org/content/90/15_Supplement/P1.140)
6. Grytten N, Torkildsen Ø, Myhr K-M. Time trends in the incidence and prevalence of multiple sclerosis in Norway during eight decades. *Acta neurologica Scandinavica*. 2015;132(199):29-36.
7. Talbott EO, Malek AM, Lacomis D. The epidemiology of amyotrophic lateral sclerosis. *Handbook of clinical neurology*. 2016;138:225-238.
8. ALStreatment.com. ALS incidence [Internet]. 2019. Verfügbar unter: <https://alstreatment.com/amyotrophic-lateral-sclerosis-incidence/>
9. Mehta P, Kaye W, Raymond J, Punjani R, Larson T, Cohen J, u. a. Prevalence of Amyotrophic Lateral Sclerosis - United States, 2015. *MMWR Morbidity and mortality weekly report*. 2018;67(46):1285-1289.
10. American Association of Endodontics. Verfügbar unter: <https://www.aae.org/specialty/about-aae/news-room/endodontic-treatment-statistics/>
11. Greater Washington Endodontics. Verfügbar unter: <https://va-rootcanal.com/dental-facts/>
12. KZBV. Jahrbuch 2018: Statistische Basisdaten zur vertragszahnärztlichen Versorgung. 2018.
13. Dr. Susan Blum. Autoimmunerkrankungen erfolgreich behandeln: 2. Auflage. Kirchzarten: VAK Verlags GmbH; 2015.
14. VitaminDWiki. ALS [Internet]. 2019. Verfügbar unter: <https://vitamindwiki.com/Incidence+of+30+health+problems+related+to+vitamin+D+has+doubled+in+a+decade>
15. Carina Rehberg. Titandioxid - Ein Stoff, den Sie meiden sollten [Internet]. 2019. Verfügbar unter: <https://www.zentrum-der-gesundheit.de/titandioxid-verursacht-krebs-170204010.html>
16. Grande F, Tucci P. Titanium Dioxide Nanoparticles: a Risk for Human Health? *Mini reviews in medicinal chemistry*. 2016;16(9):762-769.
17. Metalcor GmbH. Datenblatt Ti1 [Internet]. 2019. Verfügbar unter: <http://www.metalcor.de/datenblatt/121/>
18. Harloff T, Hönle W, Holzwarth U, Bader R, Thomas P, Schuh A. Titanium allergy or not? „Impurity“ of titanium implant materials. *Health*. 2010;02(04):306-310.
19. Universität Gießen. Entstehung der Nickel-Allergie aufgeklärt: Metall aktiviert Rezeptor des angeborenen Immunsystems [Internet]. 2010. Verfügbar unter: <https://www.scinexx.de/news/biowissen/entstehung-der-nickel-allergie-aufgeklaert/>
20. Ahlström MG, Thyssen JP, Menné T, Johansen JD. Prevalence of nickel allergy in Europe following the EU Nickel Directive - a review. *Contact dermatitis*. 2017;77(4):193-200.
21. Schneiderman N, Ironson G, Siegel SD. Stress and health: psychological, behavioral, and biological determinants. *Annual review of clinical psychology*. 2005;1:607-628.
22. Tracey KJ. The inflammatory reflex. *Nature*. 2002;420(6917):853-859.
23. Gandhi OP, Morgan LL, de Salles AA, Han Y-Y, Herberman RB, Davis DL. Exposure limits: the underestimation of absorbed cell phone radiation, especially in children. *Electromagnetic biology and medicine*. 2012;31(1):34-51.
24. Hardell L. Effects of Mobile Phones on Children's and Adolescents' Health: A Commentary. *Child development*. 2018;89(1):137-140.
25. Redmayne M. International policy and advisory response regarding children's exposure to radio frequency electromagnetic fields (RF-EMF). *Electromagnetic biology and medicine*. 2016;35(2):176-185.
26. Sage C, Burgio E. Electromagnetic Fields, Pulsed Radiofrequency Radiation, and Epigenetics: How Wireless Technologies May Affect Childhood Development. *Child development*. 2018;89(1):129-136.
27. de Salles AA, Bulla G, Rodriguez CEF. Electromagnetic absorption in the head of adults and children due to mobile phone operation close to the head. *Electromagnetic biology and medicine*. 2006;25(4):349-360.
28. Schoeni A, Roser K, Rösli M. Memory performance, wireless communication and exposure to radiofrequency electromagnetic fields: A prospective cohort

- study in adolescents. *Environment international*. 2015;85:343–351.
29. Chiu C-T, Chang Y-H, Chen C-C, Ko M-C, Li C-Y. Mobile phone use and health symptoms in children. *Journal of the Formosan Medical Association*. 2014;114.
  30. Fejes I, Závaczki Z, Szöllosi J, Koloszar S, Daru J, Kovács L, u. a. Is there a relationship between cell phone use and semen quality? *Archives of andrology*. 2005;51(5):385–393.
  31. Balci M, Devrim E, Durak I. Effects of mobile phones on oxidant/antioxidant balance in cornea and lens of rats. *Current eye research*. 2007;32(1):21–25.
  32. Bortkiewicz A, Gadzicka E, Szymczak W. Mobile phone use and risk for intracranial tumors and salivary gland tumors - A meta-analysis. *International journal of occupational medicine and environmental health*. 2017;30(1):27–43.
  33. Jenaro C, Flores N, Gómez-Vela M, González-Gil F, Caballo C. Problematic internet and cell-phone use: Psychological, behavioral, and health correlates. *Addiction Research & Theory*. 2007;15(3):309–320.
  34. Kıvrak EG, Yurt KK, Kaplan AA, Alkan I, Altun G. Effects of electromagnetic fields exposure on the antioxidant defense system. *Journal of microscopy and ultrastructure*. 2017;5(4):167–176.
  35. Kocaman A, Altun G, Kaplan AA, Deniz ÖG, Yurt KK, Kaplan S. Genotoxic and carcinogenic effects of non-ionizing electromagnetic fields. *Environmental research*. 2018;163:71–79.
  36. Nikolai Nikolaevich Kositsky, Aljona Igorevna Nizhelska. Influence of High-frequency Electromagnetic Radiation at Non-thermal Intensities on the Human Body (A review of work by Russian and Ukrainian researchers). *Newsletter of the Cellular Phone Taskforce Inc*. Februar 2001;(Volume 3, Number 1).
  37. Pall ML. Wi-Fi is an important threat to human health. *Environmental research*. 2018;164:405–416.
  38. Prasad M, Kathuria P, Nair P, Kumar A, Prasad K. Mobile phone use and risk of brain tumours: a systematic review of association between study quality, source of funding, and research outcomes. *Neurological sciences : official journal of the Italian Neurological Society and of the Italian Society of Clinical Neurophysiology*. 2017;38(5):797–810.
  39. Wang J, Su H, Xie W, Yu S. Mobile Phone Use and The Risk of Headache: A Systematic Review and Meta-analysis of Cross-sectional Studies. *Scientific Reports*. 2017;7(1):12595.
  40. Wdowiak A, Mazurek PA, Wdowiak A, Bojar I. Effect of electromagnetic waves on human reproduction. *Annals of agricultural and environmental medicine : AAEM*. 2017;24(1):13–18.
  41. La Vignera S, Condorelli RA, Vicari E, D'Agata R, Calogero AE. Effects of the exposure to mobile phones on male reproduction: a review of the literature. *Journal of andrology*. 2012;33(3):350–356.
  42. Lennart Hardell. World Health Organization, radio-frequency radiation and health - a hard nut to crack (Review). 6. Juni 2017;
  43. Bundesamt für Strahlenschutz. 5G [Internet]. 2019. Verfügbar unter: [http://www.bfs.de/DE/themen/emf/mobilfunk/basiswissen/5g/5g\\_node.html](http://www.bfs.de/DE/themen/emf/mobilfunk/basiswissen/5g/5g_node.html)
  44. Di Ciaula A. Towards 5G communication systems: Are there health implications? *International journal of hygiene and environmental health*. 2018;221(3):367–375.
  45. McClelland S, Jaboin JJ. The Radiation Safety of 5G Wi-Fi: Reassuring or Russian Roulette? *International journal of radiation oncology, biology, physics*. 2018;101(5):1274–1275.
  46. Neufeld E, Kuster N. Systematic Derivation of Safety Limits for Time-Varying 5G Radiofrequency Exposure Based on Analytical Models and Thermal Dose. *Health physics*. 2018;
  47. Russell CL. 5 G wireless telecommunications expansion: Public health and environmental implications. *Environmental research*. 2018;165:484–495.
  48. Betzalel N, Ben Ishai P, Feldman Y. The human skin as a sub-THz receiver - Does 5G pose a danger to it or not? *Scientific Reports*. 2018;163:208–216.
  49. Lehmann I, Sack U, Lehmann J. Metal ions affecting the immune system. *Metal ions in life sciences*. 2011;8:157–185.
  50. Zhou Y, Luo G-H. *Porphyromonas gingivalis* and digestive system cancers. *World journal of clinical cases*. 2019;7(7):819–829.
  51. Wei M-Y, Shi S, Liang C, Meng Q-C, Hua J, Zhang Y-Y, u. a. The microbiota and microbiome in pancreatic cancer: more influential than expected. *Molecular Cancer*. 2019;18.
  52. Ha NH, Park DG, Woo BH, Kim DJ, Choi JI, Park BS, u. a. *Porphyromonas gingivalis* increases the invasiveness of oral cancer cells by upregulating IL-8 and MMPs. *Cytokine*. 2016;86:64–72.
  53. Castellarin M, Warren RL, Freeman JD, Dreolini L, Krzywinski M, Strauss J, u. a. *Fusobacterium nucleatum* infection is prevalent in human colorectal carcinoma. *Genome research*. 2012;22(2):299–306.
  54. Tezal M, Sullivan MA, Reid ME, Marshall JR, Hyland A, Loree T, u. a. Chronic periodontitis and the risk of ton-

- gue cancer. *Archives of otolaryngology-head & neck surgery*. 2007;133(5):450-454.
55. Guven DC, Dizdar O, Alp A, Akdoğan Kittana FN, Karakoc D, Hamaloglu E, u. a. Analysis of *Fusobacterium nucleatum* and *Streptococcus gallolyticus* in saliva of colorectal cancer patients. *Biomarkers in medicine*. 2019;13(9):725-735.
  56. Mahendra J, Mahendra L, Kurian VM, Jaishankar K, Mythilli R. 16S rRNA-based detection of oral pathogens in coronary atherosclerotic plaque. *Indian journal of dental research : official publication of Indian Society for Dental Research*. 2010;21(2):248-252.
  57. Dominy SS, Lynch C, Ermini F, Benedyk M, Marczyk A, Konradi A, u. a. *Porphyromonas gingivalis* in Alzheimer's disease brains: Evidence for disease causation and treatment with small-molecule inhibitors. *Science advances*. 2019;5(1):eaau3333.
  58. Ott SJ, El Mokhtari NE, Musfeldt M, Hellmig S, Freitag S, Rehman A, u. a. Detection of diverse bacterial signatures in atherosclerotic lesions of patients with coronary heart disease. *Circulation*. 2006;113(7):929-937.
  59. Hieken TJ, Chen J, Hoskin TL, Walther-Antonio M, Johnson S, Ramaker S, u. a. The Microbiome of Aseptically Collected Human Breast Tissue in Benign and Malignant Disease. *Scientific Reports*. 2016;6:30751.
  60. Dr. med. Alfred Lohninger. *Herzratenvariabilität: Das HRV-Praxis-Lehrbuch*. facultas; 2017.
  61. Shaffer F, McCraty R, Zerr CL. A healthy heart is not a metronome: an integrative review of the heart's anatomy and heart rate variability. *Frontiers in psychology*. 2014;5:1040.
  62. Kemp AH, Quintana DS. The relationship between mental and physical health: insights from the study of heart rate variability. *International journal of psychophysiology : official journal of the International Organization of Psychophysiology*. 2013;89(3):288-296.
  63. VNS ANALYSE BEISPIELMESSUNGEN. Verfügbar unter: <https://www.vnsanalyse.de/de/anwendung/beispiele-vns-analysen.html>
  64. Golbidi S, Li H, Laher I. Oxidative Stress: A Unifying Mechanism for Cell Damage Induced by Noise, (Water-Pipe) Smoking, and Emotional Stress-Therapeutic Strategies Targeting Redox Imbalance. *Antioxidants & redox signaling*. 2018;28(9):741-759.
  65. Thomas Karow RL-R. *Allgemeine und Spezielle Pharmakologie und Toxikologie: vorlesungsorientierte Darstellung und klinischer Leitfaden für Studium und Praxis* 23.Auflage. 2014.
  66. Wehrwein EA, Orer HS, Barman SM. Overview of the Anatomy, Physiology, and Pharmacology of the Autonomic Nervous System. *Comprehensive Physiology*. 2016;6(3):1239-1278.
  67. Karemaker JM. An introduction into autonomic nervous function. *Physiological measurement*. 2017;38(5):R89-118.
  68. Optimum.me. Dr. Otto Warburg und sein Medizin-Nobelpreis [Internet]. 2014. Verfügbar unter: <https://www.optimum.me/saeure-basen-haushalt/dr-otto-warburg-und-sein-medizin-nobelpreis>
  69. Dr. med. dent. Johann Lechner. *Immunstress durch Zahnmetalle und Elektrosmog*. *Raum&Zeit*. 1995(74):5-13.
  70. Gomes C, Martinho FC, Barbosa DS, Antunes LS, Póvoa HCC, Baltus THL, u. a. Increased Root Canal Endotoxin Levels are Associated with Chronic Apical Periodontitis, Increased Oxidative and Nitrosative Stress, Major Depression, Severity of Depression, and a Lowered Quality of Life. *Molecular Neurobiology*. 2018;55(4):2814-2827.
  71. Reiffenstein RJ, Hulbert WC, Roth SH. Toxicology of hydrogen sulfide. *Annual review of pharmacology and toxicology*. 1992;32:109-134.
  72. Valko M, Rhodes CJ, Moncol J, Izakovic M, Mazur M. Free radicals, metals and antioxidants in oxidative stress-induced cancer. *Chemico-biological interactions*. 2006;160(1):1-40.
  73. Saha SK, Lee SB, Won J, Choi HY, Kim K, Yang G-M, u. a. Correlation between Oxidative Stress, Nutrition, and Cancer Initiation. *International journal of molecular sciences*. 2017;18(7).
  74. Dhas Y, Mishra N, Banerjee J. Vitamin D Deficiency and Oxidative Stress in Type 2 Diabetic Population of India. *Cardiovascular & hematological agents in medicinal chemistry*. 2017;14(2):82-89.
  75. Belyaev I, Dean A, Eger H, Hubmann G, Jandrisovits R, Kern M, u. a. EUROPAEM EMF Guideline 2016 for the prevention, diagnosis and treatment of EMF-related health problems and illnesses. *Reviews on environmental health*. 2016;31(3):363-397.
  76. Lutgendorf SK, Costanzo ES. Psychoneuroimmunology and health psychology: an integrative model. *Brain, behavior, and immunity*. 2003;17(4):225-232.
  77. Di Yang, Yang X, Deng F, Guo X. Ambient Air Pollution and Biomarkers of Health Effect. *Advances in experimental medicine and biology*. 2017;1017:59-102.
  78. Kotłęga D, Gołęb-Janowska M, Masztalewicz M, Ciećwież S, Nowacki P. The emotional stress and risk of ischemic stroke. *Neurologia i neurochirurgia polska*. 2016;50(4):265-270.
  79. Pongratz G, Straub RH. Role of peripheral nerve fib-



- res in acute and chronic inflammation in arthritis. *Nature reviews Rheumatology*. 2013;9(2):117-126.
80. Straub RH, Rauch L, Fassold A, Lowin T, Pongratz G. Neuronally released sympathetic neurotransmitters stimulate splenic interferon-gamma secretion from T cells in early type II collagen-induced arthritis. *Arthritis and rheumatism*. 2008;58(11):3450-3460.
81. Pongratz G, Straub RH. The sympathetic nervous response in inflammation. *Arthritis research & therapy*. 2014;16(6):504.
82. Koopman FA, van Maanen MA, Vervoordeldonk MJ, Tak PP. Balancing the autonomic nervous system to reduce inflammation in rheumatoid arthritis. *Journal of internal medicine*. 2017;282(1):64-75.

# Mechanismen oraler Störungen

Die in Kieferentzündungen vorliegenden oder aus wurzelkanalbehandelten Zähnen austretenden Bakterien oder bakterielle Bestandteile gelangen in den Blutkreislauf (bakterielle Translokation). Dies kann als Endotoxämie (erhöhte Konzentrationen an Endotoxinen im Blut) gemessen werden<sup>(1)</sup>. Diese dauerhaften Belastungen sieben Tage die Woche für 24 Stunden lösen zwar geringgradige, aber chronische Entzündungsprozesse im Körper aus. Diese werden als „Silent Inflammation“ (chronische, stumme Entzündung) bezeichnet.

## SILENT INFLAMMATION

Im Laufe der Zeit kann eine Silent Inflammation zu schweren metabolischen Erkrankungen wie Adipositas oder Diabetes mellitus, aber auch zu gravierenden kardiovaskulären Erkrankungen (Arteriosklerose, Herzinfarkt, Schlaganfall) und zu Krebserkrankungen führen<sup>(2-4)</sup>. Die genannten Endotoxine, Bestandteile von Lipopolysacchariden (LPS) der äußeren Wand gramnegativer Bakterien, werden von Bakterien direkt oder nach ihrem Absterben freigesetzt. LPS aktivieren Zellen des angeborenen Immunsystems und setzen die Entzündungsreaktion in Gang. Die Aktivierung von Makrophagen bewirkt eine intrazelluläre NF- $\kappa$ B-Bildung sowie die Produktion pro-inflammatorischer Zytokine. Durch eine vermehrte NF- $\kappa$ B-vermittelte Genaktivierung kommt es zur Bildung der Stickstoffmonoxid-Synthase, welche die Bildung von Stickstoffmonoxid (NO) einleitet. Dies ist Grundlage des sog. Nitrostress und ein Faktor bei der Entstehung von Mitochondriopathien<sup>(1)</sup>.

## AUTOIMMUNERKRANKUNGEN

Jede unserer Zellen besitzt einen sogenannten MHC (Major Histocompatibility Complex)<sup>(5,6)</sup>. Dieser codiert für unser Immunsystem die Information, dass diese Zelle zu uns gehört, also eine „Self-Zelle“ ist. Man könnte dies mit einer Uniform vergleichen, die eine Person trägt, welche sie als Mitglied einer bestimmten Gruppe auszeichnet und verhindert, dass sie von anderen Mitgliedern angegriffen wird. Wird dieser MHC-Code allerdings verändert, so wäre dies in etwa so, als ob die Zelle die Uniform wechseln und deshalb von der Polizei ihrer eigenen Gruppe, also dem eigenen Immunsystem, angegriffen würde, obwohl unter der Uniform immer noch

dieselbe Zelle verborgen ist. Die „Self-Zelle“ wird nun irrtümlicherweise als „Non-Self-Zelle“ erkannt. Besonders Toxine aus Kieferentzündungen oder aus wurzelkanalbehandelten Zähnen, aber auch Schwermetalle aus Dentalmaterialien, allen voran Amalgam, welches zu über 50 % aus Quecksilber besteht, docken an unseren Zellen an und verändern diesen MHC-Code. Handelt es sich dabei um eine Muskelzelle, so kann dies in einer Fibromyalgie resultieren. Handelt es sich um eine Nervenzelle, so kann dies MS, ALS oder Morbus Alzheimer auslösen. Verschiedene Studien belegen den Zusammenhang zwischen Amalgam und MS, ALS und Morbus Alzheimer<sup>(7-9)</sup>.

## RETROGRADER AXONALER TRANSPORT

Giftstoffe wie Endotoxine aus Bakterien der Mundhöhle können, analog zu Tetanus- und Botulinustoxinen, durch die Axone, also Nervenfasern, transportiert werden und gelangen auf diesem Wege extrem schnell in die Ganglien oder in das ZNS<sup>(10)</sup>, wo sie zu Blockaden und Ausfällen z.B. des Nervus trigeminus, abducens oder facialis führen können. Die Entfernung eines Herdes oder Störfeldes und damit die Beseitigung der Nachschubquelle an z.B. Endotoxinen kann deshalb im Sinne eines „Sekundenphänomens“ zu einer urplötzlichen Verbesserung im Bereich des Ausbreitungsgebietes dieses Nerven führen. Dies kann zuvor durch das Anspritzen mit einem Neuraltherapeutikum simuliert werden<sup>(11)</sup>.

## ALLERGIEEN UND UNVERTRÄGLICHKEITEN

Echte Typ-I-Allergien treten sehr häufig auf Kunststoffe, insbesondere Methacrylate, auf<sup>(12)</sup>. Typ-IV-Allergien treten auf Dentallegierungen auf<sup>(13)</sup>. Titan hingegen löst partikelinduzierte Entzündungen aus, da Titanpartikel im implantatnahen Gewebe von Makrophagen phagozytiert werden, die diesen Reiz mit der Ausschüttung von osteoresorptiven, pro-entzündlichen Zytokinen (TNF- $\alpha$ , IL-1 $\beta$ ) beantworten<sup>(14,15)</sup>. Deshalb sollte vor einem Einsatz von Titan die Titanverträglichkeit mit dem „Titan-Stimulationstest“ nachgewiesen werden ([www.imd-berlin.de](http://www.imd-berlin.de)). Unser Schaubild (Abb. 1) zeigt, wie es über die Achse Titanpartikel > Aktivierung von Gewebemakrophagen > Ausschüttung von TNF- $\alpha$  und IL-1 $\beta$  > Osteoklastenaktivierung zum Knochenabbau rings um das Implantat kommt<sup>(16,17)</sup>. Neueste Studien beweisen unsere langjäh-

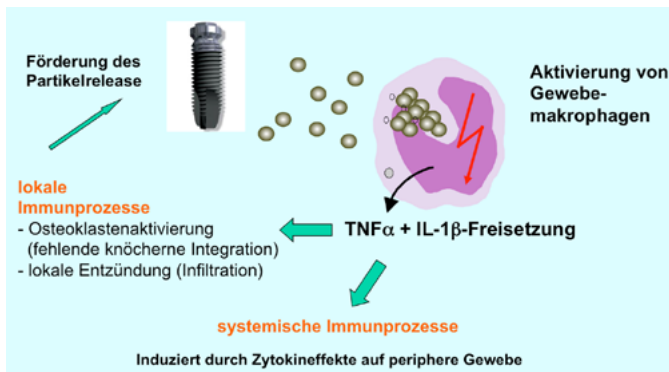


Abbildung 1: Durch Titanpartikel initiierte Entzündungsreaktion<sup>(18)</sup>

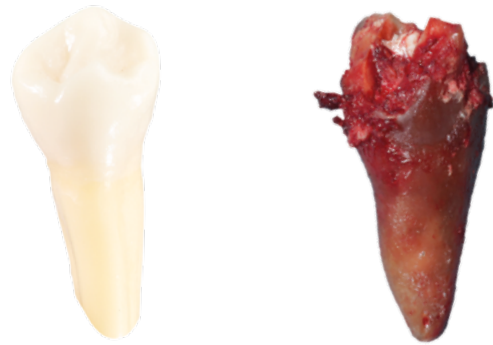

Abbildung 2: Vergleich eines gesunden Zahnes mit einem wurzelkanalbehandelten Zahn

rige Annahme, dass die sog. Periimplantitis, also der entzündliche Knochenabbau an Titanimplantaten, nichts Anderes ist, als der Ausdruck einer Titanunverträglichkeit<sup>(17,18)</sup>. Es wird dadurch verständlich, warum die allgemein propagierte Methode zur Behandlung der Periimplantitis nicht funktioniert, die darin besteht, das Titanimplantat abzuschleifen und/ oder mit Titanbürstchen zu reinigen: dies setzt erneut große Mengen an Titanpartikeln in das Knochen- und Zahnfleischgewebe frei. Dies wirkt so, als ob man Öl ins Feuer schütten würde und führt über die o.a. Achse zu noch mehr Knochenabbau! Eine mögliche Therapie der Titan-Periimplantitis würde nach unserer Empfehlung in einer Förderung der Knochenbildung durch Gaben der Vitamine C, D3 und K2/ mk7, von Magnesium, Zink und Omega 3<sup>(19-27)</sup> sowie in einer Hemmung der knochendestruierenden Osteoklasten durch Gaben von wiederum Vitamin C und D3 bestehen<sup>(28,29)</sup>.

Bei allen oben genannten pathogenetischen Mechanismen spielen Störungen und Belastungen des Immunsystems eine direkte oder indirekte Rolle. Dies sollte im Zusammenhang mit der Feststellung von Prof. Yehuda Shoenfeld, einem der weltweit führenden Immunologen, gesehen werden, dass jeder zweite Amerikaner an einer Erkrankung des Immunsystems leidet<sup>(30)</sup>. Dies unterstreicht die Notwendigkeit, bei allen chronischen Erkrankungen nach Störungen in der Mundhöhle zu fahnden.

## WURZELKANALBEHANDLUNGEN

Wurzelkanalbehandelte Zähne sind tote Zähne (Abb. 2). Der abgestorbene Zahn, der einmal ein Organ mit eigener Nerven- und Blutversorgung war, verbleibt als toter Pfeiler in der Mundhöhle. Auch die beste Mikro-Endodontie wird nie eine komplett bakterienfreie Reinigung und bakteriendicht abgeschlossene Wurzelkanalfüllung realisieren können. Dies zeigt schon ein Querschnitt durch das Zahndentin: es ist nicht möglich, die circa 14.000-32.000 Dentinkanälchen pro mm<sup>2</sup> Wurzel dentin<sup>(31)</sup> ausreichend zu reinigen und zu füllen (technische Limitation). Akzessorische und Seitenkanäle und die Endo-Paro-Verbindung über die Dentinkanälchen bleiben bestehen. Sie werden durch unterschiedliche, teils unbekannte Spezies anaerober, pathogener Bakterien besiedelt, welche das verbliebene organische Gewebe zersetzen und schädliche Stoffwechselprodukte (Toxine) absondern<sup>(32)</sup>. Hier zeigt sich eine weitere, immunologische Limitation. Sie besteht darin, dass in die maximal 1-3  $\mu\text{m}$  weiten Dentinkanälchen Erreger wie Bakterien durch ihren geringen Durchmesser von 0,6 - 1  $\mu\text{m}$  problemlos eindringen können (Abb. 3 & 4). Dort können sie jedoch von Makrophagen aufgrund ihrer Größe von ca. 25-50  $\mu\text{m}$  nicht erreicht und eliminiert werden<sup>(33-35)</sup>. Sehr treffend ist der Vergleich mit der Katze (Makrophagen), welche vor dem Mauseloch (Dentinkanälchen) sitzt und die Mäuse (Bakterien) nicht erreichen kann. Diese pathogenen Bakterien produzieren aus den Aminosäuren Cys-

tein und Methionin als Nebenprodukte des anaeroben Stoffwechsels hochgiftige und potenziell krebserregende Schwefelwasserstoffverbindungen (Thioether, Mercaptane)<sup>(36)</sup>. Diese Toxine können durch irreversible Hemmung am aktiven Zentrum vieler lebenswichtiger körpereigener Enzyme zur Ursache vielfältiger System- und Organ-Erkrankungen werden<sup>(37-39)</sup>. Die Hemmung wichtiger Enzyme der Atmungskette von Mitochondrien wurde nachgewiesen<sup>(40)</sup> und kann auch in der klinischen Praxis durch Laboruntersuchung festgestellt werden<sup>(41)</sup>. Bei jedem Kauvorgang werden diese Bakterien und v.a. deren Toxine in das Lymphsystem des umliegenden Gewebes abgegeben. Von hier gelangen sie in die Blutbahn (fokale Infektion) und daraufhin in den gesamten Körper. In einer Studie waren in 19 von 20 endodontisch behandelten Zähnen mit apikaler Entzündung Mikroorganismen nachweisbar, was den Verdacht einer chronischen Infektion nahelegt<sup>(42)</sup>. Eine andere Studie untersuchte die Mikroflora an Zähnen mit apikaler Parodontitis. Sie wies das Vorhandensein von Stäbchen, Kokken, Filamenten und Spirochäten nach<sup>(43)</sup>.

Ist auf dem Röntgenbild eine Entzündung der Wurzelspitze zu erkennen, so ist die Misserfolgsquote einer Wurzelkanalbehandlung auf Grund der chronischen Infektion deutlich erhöht. Grundsätzlich ist dabei festzustellen, dass seit der standardmäßigen Anwendung von dreidimensionalen Röntgenaufnahmen (DVT) sich gezeigt hat, dass nahezu kein wurzelkanalbehandelter Zahn frei von einer apikalen Entzündung ist.

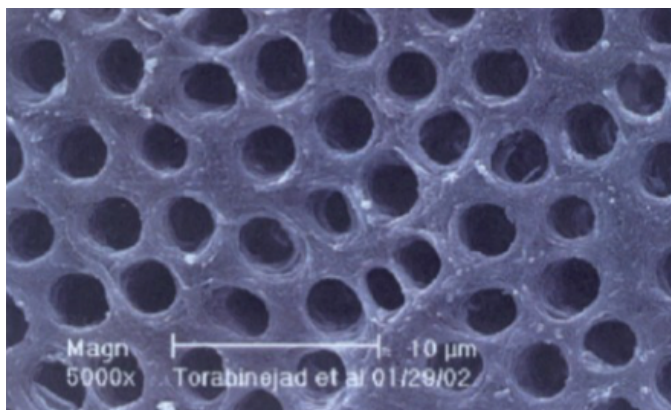


Abbildung 3: Dentinkanälchen mit einem Durchmesser von ca. 2-3  $\mu\text{m}$ .

Ein intaktes Immunsystem spielt bei der Abwehr dieser nach einer Wurzelkanalbehandlung aktiven Keime eine entscheidende Rolle. Häufig gelingt deren In-Schach-Halten jedoch nicht und die durch die Keime entstandene chronische Infektion weitet sich aus zu einer chronischen Entzündung des umgebenden Knochens. Das Immunsystem wird dadurch dauerhaft aktiviert. Die im Zuge der unspezifischen Immunreaktion aktivierten Makrophagen setzen sog. Entzündungsmediatoren ( $\text{TNF}\alpha$ ,  $\text{IL-1}\beta$ , Wachstumsfaktoren, Prostaglandine  $\text{PGE}_2$  und Leukotriene) frei, die in der Blutbahn zirkulieren. Diese Entzündungsmediatoren begünstigen die Entwicklung oder Verschlechterung von systemischen chronischen Entzündungen und Autoimmunerkrankungen<sup>(44)</sup>.  $\text{TNF}\alpha$  erhöht nachweislich das Risiko, an postmenopausalem Brustkrebs zu erkranken<sup>(45,46)</sup>. Dr. Thomas Rau von der Paracelsus Klinik in der Schweiz konnte einen deutlichen Zusammenhang zwischen Brustkrebs und wurzelkanalbehandelten Zähnen nachweisen. Bei über 96 % der Brustkrebspatientinnen fand er Wurzelkanalbehandlungen an einem oder mehreren Zähnen des Magenmeridians, welcher über die Brust verläuft, im Gegensatz zu lediglich 35 % bei gesunden Patientinnen<sup>(47)</sup>. Studien zeigen zunehmend die Zusammenhänge zwischen wurzelkanalbehandelten Zähnen und Allgemeinerkrankungen auf<sup>(37,48,49)</sup>. Sie belegen, dass wurzelkanalbehandelte Zähne mit oxidativem und nitrosativem Stress sowie kardiovaskulären Erkrankungen, Diabetes

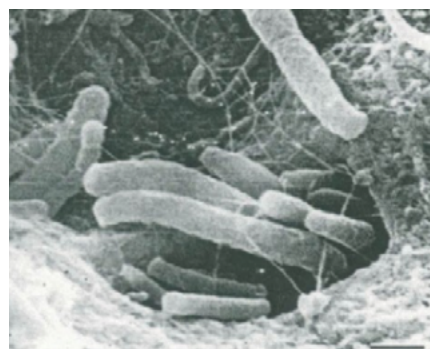


Abbildung 4: Diese Abbildung zeigt, dass Bakterien, Viren, Pilze, Spirochäten und andere Keime problemlos in mehreren Reihen in das Dentinkanälchen eindringen können.

und Depressionen in Verbindung stehen können<sup>(2-4,39,50,51)</sup>.

Die perfekte Abwehrleistung eines gesunden Organismus auf eine derartige Entzündung würde sich in einem Abszess mit dicker Backe äußern. Dies kennen wir heute jedoch nur noch aus den Lehrbüchern, denn seit rund 20 Jahren tritt dies bei keinem unserer Patienten mehr auf, da die Immunleistung der Menschen der westlichen Industrienationen massiv abgenommen hat. In den letzten 50 Jahren hat sich der Immunglobulin-A-Gehalt, ein Maß für die Stärke des Immunsystems, in diesen Ländern um über 30 % reduziert! Auch eine Zyste mit oder ohne Fistel zeugt von einem halbwegs intakten Immunsystem, aber auch dies wird immer seltener. Meist liegt im Bereich der wurzelkanalbehandelten Zähne nur noch eine nicht abgegrenzte diffuse Osteonekrose (IO/NICO/FDOK) vor als Zeichen für die vollständige Kapitulation des Immunsystems! Neben den bei wurzelkanalbehandelten Zähnen auftretenden stillen Entzündung (silent inflammation) und Autoimmunreaktionen treten sehr oft auch allergische Reaktionen auf verschiedene hochallergene Stoffe wie Guttapercha, Silber, Perubalsam oder Paraformaldehyd auf, die in der Wurzelfüllung enthalten sind<sup>(54)</sup>.

## MERIDIANSYSTEM UND ORGANBEZUG

Die gesamte Körperoberfläche wird von einem Netz von Energiebahnen (Meridianen) überzogen, die an Schaltpunkten (Akupunkturpunkten) als kleine Nerven-Gefäß-Bündel durch die Muskelfaszien treten und anatomisch nachgewiesen werden konnten. Auch die Informationsübermittlung entlang der Meridiane konnte durch Injektion radioaktiv markierter Substanzen an den Akupunkturpunkten nachgewiesen werden. Jeder dieser Meridiane durchläuft einen bestimmten Zahn oder eine Zahngruppe und steht mit bestimmten anatomischen Strukturen, Organen und Systemen in Verbindung (siehe Schema S. 24 & 25)<sup>(53)</sup>. Aufgrund dieser Vernetzung durch das Meridiansystem führt eine Entzündung oder Störung in einem bestimmten Zahnbereich fast immer zu einer Störung im Bereich dieses Meridians und im Umkehrschluss zu einer Verbesserung, sobald diese Störung entfernt wurde. Kennt der biologisch arbeitende Zahnarzt die Zähne und Zahnareale, welche im Zusammenhang mit einem bestimmten Organ oder Organbe-

reich stehen, so ist er in der Lage, den Patienten ganz gezielt nach gesundheitlichen Störungen entlang dieses Meridians zu befragen und durch Neuraltherapie am entsprechenden Zahnareal die Verbesserung entlang des Meridians zu simulieren.

Dies ist eine für den Patienten sehr überzeugende Diagnose- und Therapiesimulationsmethode, da dieser innerhalb von Sekunden bis wenigen Stunden eine vorübergehende Verbesserung z.B. der Beweglichkeit eines Armes verspürt, obwohl ein vom Arm entfernt liegendes Zahnareal angespritzt wurde<sup>(54)</sup>. Über diese präzise definierte Fernvernetzung der Meridiane hinaus existiert ein sogenanntes Myotom, welches von allen Störungen der Mundhöhle beeinflusst wird: C1-C7. Dies bedeutet, dass sich grundsätzlich alle Störungen der Mundhöhle in Nackenbeschwerden, meist mit Einschränkungen der Kopfmobilität, äußern.

## DAS STÖRFELDER-KONZEPT

Das Konzept des „Störfelds“ im System Mensch geht davon aus, dass ein Entzündungsprozess an einem Ort im Körper eine Reaktion an einer anderen Stelle hervorrufen und zur Therapieresistenz und Chronifizierung von Beschwerden führen kann. Die klassische Störfelderkenntung erfolgt beim Zahnarzt über die Auswertung von Röntgenbildern und klinischen Befunden und deren Zuordnung zu medizinischen Befunden der jeweiligen behandelnden Fachrichtung.

### Störfelddiagnostik

Die Zähne gehören zu den bedeutendsten Teilsystemen innerhalb eines Netzwerks regulativ arbeitender Teilbereiche des Organismus. Zähne und ihr zugehöriger Zahnhalteapparat (Odonton) haben eine Beziehung zu anderen körperlichen Strukturen und Organen. Reinhold Voll hat den Begriff des Odontons geprägt und, auf der Grundlage des Meridiansystems, die direkten und engen Wechselbeziehungen zwischen den einzelnen Odontonen und den verschiedenen Bereichen des Körpers identifiziert. Dabei sind Interaktionen und positive wie negative Beeinflussungen im Sinne einer Fernwirkung in beide Richtungen möglich: Ein gestörtes Organ kann sich pathologisch auf das zugehörige Odonton auswir-

ken und umgekehrt kann ein kranker Zahn oder sein Zahnhalteapparat das mit ihm korrelierende Organ stören (siehe S. 24 & 25)<sup>(55,56)</sup>.

## TEST-INJEKTION MIT PROCAIN 1 %

Procain ist eine nicht süchtig machende synthetische Ableitung von Kokain, welches vor der Einführung von Procain die wichtigste schmerzstillende Substanz und u.a. in der ganz frühen Coca-Cola® enthalten war. Procain ist ein nebenwirkungsarmes Anästhetikum (Novocain®), welches die Reizleitung ausschaltet. Gleichzeitig besitzt es eine antiphlogistische Wirkung (Hemmung der Produktion von IL-6 und CRP), stabilisiert die Nervenzellmembranen durch Normalisierung des Aktionspotenzials, regt den Parasympathikus an (Vagusreaktion, Vasodilatation), fördert die Gefäßneubildung und die Durchblutung des Gewebes (Antidot zum Adrenalin) und gilt als Radikalfänger<sup>(57-60)</sup>. Weiterhin übt es einen Anlockeffekt (Chemotaxis) auf Abwehrzellen aus. In einer Anwendung können bis zu 200 mg Procain injiziert werden, also bis zu 20 ml der 1 %-igen Lösung. Im Gewebe zerfällt Procain in die Bestandteile Diethylaminoethanol, was eng verwandt ist mit dem Neurotransmitter und Parasympathikus-Aktivator Acetylcholin und Paraaminobenzoesäure, einem Baustein der Folsäure<sup>(61)</sup>. Den Anti-Aging-Effekt von Procain stellte vor allem Prof. Ana Aslan heraus.

Die Injektion stellt grundsätzlich eine Art temporären Neustart für die jeweilige Region dar. Über den viszerokutanen Reflex wird das Gehirn angeregt, Augenmerk auf diese Körperpartie zu legen. Das potenzielle Störfeld (wurzelkanalbehandelte Zähne, Titanimplantate, FDOKs etc.) wird vom korrespondierenden Organ für eine gewisse Zeit entkoppelt. Dabei wird Procain 1 % in die Umschlagfalte der verdächtigen Region und zusätzlich oral eingespritzt. Man sollte dabei nicht zu vorsichtig vorgehen, sondern ganz bewusst einen spürbaren Einstich provozieren und ca. 0,1 - 0,2 ml der Flüssigkeit einspritzen. Dieser Einstichschmerz erzeugt den viszerokutanen Reflex, welcher das System in gewisser Weise aufweckt. Laut Wikipedia: „der viszerokutane Reflex ist ein Reflex, der bewirkt, dass Schmerzen, die in inneren Organen entstehen, als Schmerzen der Haut wahrgenommen werden. Das geschädigte Organ und die schmerzende Stelle auf der Körperoberfläche können mitunter weit auseinanderliegen“<sup>(62)</sup>. Man bittet den Patienten, die Augen offen zu halten und beobachtet eine eventuelle Verkleinerung der Pupillen. Tritt diese ein, so ist dies ein


Zeichen dafür, dass man mittels der neuraltherapeutischen Injektion den Patienten durch eine Vagusreaktion vorübergehend aus dem Sympathikotonus in den Parasympathikotonus gebracht hat, also in den Zustand von Entspannung und Heilung. Patienten, welche unter chronischen Entzündungen leiden, befinden sich nonstop im Sympathikotonus (Flucht, Abwehr und Verteidigung unter Adrenalinausschüttung). Heilung kann allerdings immer nur im Parasympathikotonus stattfinden. Ist ein Zusammenhang zwischen dem neuraltherapeutisch angespritzten Zahnareal und einer allgemeinmedizinischen Erkrankung bzw. Störung gegeben, so wird der Patient innerhalb weniger Sekunden, jedoch spätestens innerhalb von 8 Stunden mit einer Verbesserung in dem in Verbindung stehenden Körperareal reagieren. Beispiel: fast alle Schulter-, Arm- und Ellenbogenbeschwerden stehen mit wurzelkanalbehandelten Zähnen auf dem Dickdarm-Meridian in Verbindung (obere Prämolaren 4er und 5er sowie untere Molaren 6er und 7er). Nach Neuraltherapie sind die Beschwerden fast immer sofort für einige Stunden aufgelöst. Die Patienten werden aufgefordert, nach der Injektion für circa 24 Stunden alle subtilen Änderungen in ihrer Befindlichkeit zu beobachten. Häufig tritt sogar vor Ort ein sogenanntes Sekundenphänomen nach Huneke mit spontaner Besserung ein, vor allem beim Schulter-Arm Syndrom. Der Effekt sollte circa acht Stunden anhalten, um den verdächtigen Zahn als eindeutiges Störfeld zu diagnostizieren. Die Anästhesie selbst ist von kurzer Dauer und lässt meist nach circa 30 Minuten wieder nach.

## OROTOX®-TEST

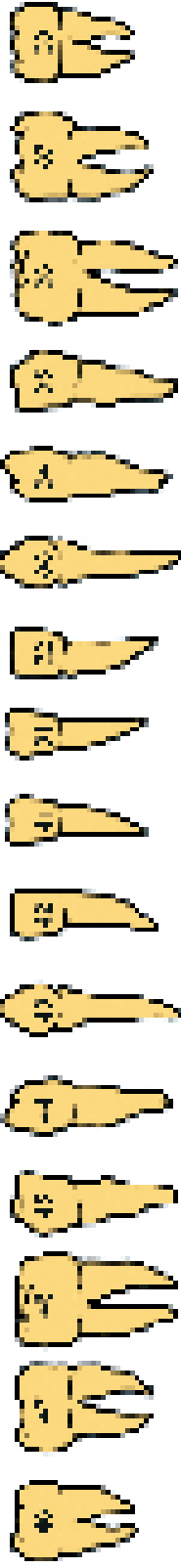
Die OroTox® dient dem einfachen Nachweis einer Toxin-Belastung. Eine Probe aus dem Sulcusfluid wird in ein Reagentiengemisch gebracht, welches auf schwefelhaltige Verbindungen einen gelben Farbumschlag zeigt. Anstelle einer mikrobiologischen Analyse weist der OroTox®-Test die bakteriellen Produkte Thioether und Mercaptane nach. OroTox® ist kein Diagnostikum per se, gibt jedoch klare qualitative und quantitative Auskunft über das Vorhandensein von Thioether und Mercaptanen. Hohe OroTox®-Werte an einem wurzelkanalgefüllten Zahn sind ein deutlicher Hinweis auf eine Toxinbelastung, die zu einer Störung der Energiegewinnung der Zelle führen kann<sup>(63)</sup>.

# Meridiansystem zur Eigenanalyse

Meridian	Erreger	Zugehöriges Organ	Meridian	Erreger	Zugehöriges Organ	Meridian	Erreger	Zugehöriges Organ
Meridian	Meridian	Meridian	Meridian	Meridian	Meridian	Meridian	Meridian	Meridian
Meridian	Meridian	Meridian	Meridian	Meridian	Meridian	Meridian	Meridian	Meridian
Meridian	Meridian	Meridian	Meridian	Meridian	Meridian	Meridian	Meridian	Meridian
Meridian	Meridian	Meridian	Meridian	Meridian	Meridian	Meridian	Meridian	Meridian
Meridian	Meridian	Meridian	Meridian	Meridian	Meridian	Meridian	Meridian	Meridian
Meridian	Meridian	Meridian	Meridian	Meridian	Meridian	Meridian	Meridian	Meridian
Meridian	Meridian	Meridian	Meridian	Meridian	Meridian	Meridian	Meridian	Meridian
Meridian	Meridian	Meridian	Meridian	Meridian	Meridian	Meridian	Meridian	Meridian
Meridian	Meridian	Meridian	Meridian	Meridian	Meridian	Meridian	Meridian	Meridian
Meridian	Meridian	Meridian	Meridian	Meridian	Meridian	Meridian	Meridian	Meridian
Meridian	Meridian	Meridian	Meridian	Meridian	Meridian	Meridian	Meridian	Meridian
Meridian	Meridian	Meridian	Meridian	Meridian	Meridian	Meridian	Meridian	Meridian
Meridian	Meridian	Meridian	Meridian	Meridian	Meridian	Meridian	Meridian	Meridian
Meridian	Meridian	Meridian	Meridian	Meridian	Meridian	Meridian	Meridian	Meridian
Meridian	Meridian	Meridian	Meridian	Meridian	Meridian	Meridian	Meridian	Meridian
Meridian	Meridian	Meridian	Meridian	Meridian	Meridian	Meridian	Meridian	Meridian







Kategorie Produkt		Indikationen				Anwendung				Anwendung				Prophylaxe		
Kategorie Produkt		Hygiene	Hygiene	Hygiene	Hygiene	Hygiene	Hygiene	Hygiene	Hygiene	Hygiene	Hygiene	Hygiene	Hygiene	Hygiene	Hygiene	Hygiene
Kategorie Produkt	Hygiene	Hygiene	Hygiene	Hygiene	Hygiene	Hygiene	Hygiene	Hygiene	Hygiene	Hygiene	Hygiene	Hygiene	Hygiene	Hygiene	Hygiene	Hygiene
	Hygiene	Hygiene	Hygiene	Hygiene	Hygiene	Hygiene	Hygiene	Hygiene	Hygiene	Hygiene	Hygiene	Hygiene	Hygiene	Hygiene	Hygiene	Hygiene
Kategorie Produkt	Hygiene	Hygiene	Hygiene	Hygiene	Hygiene	Hygiene	Hygiene	Hygiene	Hygiene	Hygiene	Hygiene	Hygiene	Hygiene	Hygiene	Hygiene	Hygiene
	Hygiene	Hygiene	Hygiene	Hygiene	Hygiene	Hygiene	Hygiene	Hygiene	Hygiene	Hygiene	Hygiene	Hygiene	Hygiene	Hygiene	Hygiene	Hygiene
Kategorie Produkt	Hygiene	Hygiene	Hygiene	Hygiene	Hygiene	Hygiene	Hygiene	Hygiene	Hygiene	Hygiene	Hygiene	Hygiene	Hygiene	Hygiene	Hygiene	Hygiene
	Hygiene	Hygiene	Hygiene	Hygiene	Hygiene	Hygiene	Hygiene	Hygiene	Hygiene	Hygiene	Hygiene	Hygiene	Hygiene	Hygiene	Hygiene	Hygiene
Kategorie Produkt	Hygiene	Hygiene	Hygiene	Hygiene	Hygiene	Hygiene	Hygiene	Hygiene	Hygiene	Hygiene	Hygiene	Hygiene	Hygiene	Hygiene	Hygiene	Hygiene
	Hygiene	Hygiene	Hygiene	Hygiene	Hygiene	Hygiene	Hygiene	Hygiene	Hygiene	Hygiene	Hygiene	Hygiene	Hygiene	Hygiene	Hygiene	Hygiene

Zahnkomplexionen nach Befriedigung der Basisge nach Voll-Wrangen, Eder-Schmid und der Erkenntnis der FDA



## Referenzen

1. Ganzimmun Diagnostics AG. Endotoxinämie: LPS im Serum als Marker für Silent Inflammation. 2015;(Fachinformation 0086):1-11.
2. Cotti E, Dessì C, Piras A, Flore G, Deidda M, Madeddu C, u. a. Association of endodontic infection with detection of an initial lesion to the cardiovascular system. *Journal of Endodontics*. 2011;37(12):1624-1629.
3. Cotti E, Dessì C, Piras A, Mercurio G. Can a chronic dental infection be considered a cause of cardiovascular disease? A review of the literature. *International journal of cardiology*. 2011;148(1):4-10.
4. Bains R, Bains VK. Lesions of endodontic origin: An emerging risk factor for coronary heart diseases. *Indian heart journal*. 2018;70 Suppl 3:S431-4.
5. Shelley Farrar Stoakes. Functions of MHC in the Immune System [Internet]. News Medical Life Sciences, Herausgeber. Verfügbar unter: <https://www.news-medical.net/life-sciences/Functions-of-MHC-in-the-Immune-System.aspx>
6. Rassow J. *Biochemie: 50 Tabellen. 2., aktualisierte Aufl.* Stuttgart: Thieme; 2008. (Duale Reihe).
7. Pendergrass JC, Haley BE. Inhibition of brain tubulin-guanosine 5'-triphosphate interactions by mercury: similarity to observations in Alzheimer's diseased brain. *Metal ions in biological systems*. 1997;34:461-478.
8. Stejskal J, Stejskal V. The role of metals in autoimmunity and the link to neuroendocrinology. *Neuro endocrinology letters*. 1999;20:351-364.
9. Mutter J, Klinghardt D. *Amalgam: Risiko für die Menschheit; Quecksilbervergiftungen richtig ausleiten, neue Fakten und Hilfe, auch nach der Amalgamentfernung! 3. überarb. u. erw. Aufl., [Nachdr.]. Weil der Stadt: Fit-fürs-Leben-Verl. in der NaturaViva-Verl.-GmbH; 2013. (Gesundheit).*
10. Trepel M. *Neuroanatomie: Struktur und Funktion ; [Online-Zugang + interaktive Extras]. 4., neubearb. Aufl., [Nachdr.]. München: Elsevier; 20]09. (Student-Consult).*
11. Fischer L. Pathophysiologie des Schmerzes und Neuraltherapie. *Praxis*. 2003;92(48):2051-2059.
12. Goon ATJ, Isaksson MAI. Hand Eczema from Acrylate Compounds in Dentistry. In: Alikhan A, Lachapelle J-M, Maibach HI, Herausgeber. *Textbook of Hand Eczema*. Berlin, Heidelberg: Springer Berlin Heidelberg; 2014. S. 169-183.
13. Dr. Kurt E. Müller. Immunreaktion auf physiologisch nicht benötigte Metalle. UMG [Internet]. 2013(4). Verfügbar unter: <http://deguz.de/fachkreise/fachinformationen/metalle-und-Metallischer-zahnersatz/immunreaktion-auf-physiologisch-nicht-benoetigte-metalle.html/metalle-und-Metallischer-zahnersatz/immunreaktion-auf-physiologisch-nicht-benoetigte-metalle.html>
14. Rader CP, Sterner T, Jakob F, Schütze N, Eulert J. Cytokine response of human macrophage-like cells after contact with polyethylene and pure titanium particles. *The Journal of Arthroplasty*. 1999;14(7):840-848.
15. Cadosch D, Chan E, Gautschi OP, Meagher J, Zellweger R, Filgueira L. Titanium IV ions induced human osteoclast differentiation and enhanced bone resorption in vitro. *Journal of biomedical materials research Part A*. 2009;91(1):29-36.
16. Volker von Baehr, Sabine Schütt. *Immunologische Grundlagen der Titan-induzierten Periimplantitis*. ZMK. 2011;27:21-26.
17. von Baehr V. Titanunverträglichkeit. *ZWR - Das Deutsche Zahnärzteblatt*. 2018;127(04):180-181.
18. Safioti LM, Kotsakis GA, Pozhitkov AE, Chung WO, Daubert DM. Increased Levels of Dissolved Titanium Are Associated With Peri-Implantitis - A Cross-Sectional Study. *Journal of periodontology*. 2017;88(5):436-442.
19. Myneni VD, Mezey E. Regulation of bone remodeling by vitamin K2. *Oral diseases*. 2017;23(8):1021-1028.
20. Aghajanian P, Hall S, Wongworawat MD, Mohan S. The Roles and Mechanisms of Actions of Vitamin C in Bone: New Developments: ROLES AND MECHANISMS OF VITAMIN C IN BONE. *J Bone Miner Res*. November 2015;30(11):1945-55.
21. Chin K-Y, Ima-Nirwana S. Vitamin C and Bone Health: Evidence from Cell, Animal and Human Studies. *CDT*. 19. März 2018;19(5):439-50.
22. Nakamichi Y, Udagawa N, Horibe K, Mizoguchi T, Yamamoto Y, Nakamura T, u. a. VDR in Osteoblast-Lineage Cells Primarily Mediates Vitamin D Treatment-Induced Increase in Bone Mass by Suppressing Bone Resorption: VITAMIN D TREATMENT INCREASES BONE MASS VIA OSTEOLAST-LINEAGE VDR. *J Bone Miner Res*. Juni 2017;32(6):1297-308.
23. van Leeuwen JP, van Driel M, van den Bemd GJ, Pols

- HA. Vitamin D control of osteoblast function and bone extracellular matrix mineralization. *Critical reviews in eukaryotic gene expression*. 2001;11(1-3):199-226.
24. Lindsey RC, Cheng S, Mohan S. Vitamin C effects on 5-hydroxymethylcytosine and gene expression in osteoblasts and chondrocytes: Potential involvement of PHD2. *PloS one*. 2019;14(8):e0220653.
25. Kajarabille N, Díaz-Castro J, Hijano S, López-Frías M, López-Aliaga I, Ochoa JJ. A new insight to bone turnover: role of  $\omega$ -3 polyunsaturated fatty acids. *The ScientificWorldJournal*. 2013;2013:589641.
26. Liu H, Li W, Jia S, Li B. Puerarin and zinc additively prevent mandibular bone loss through inhibiting osteoclastogenesis in ovariectomized rats. *Histology and histopathology*. 2017;32(8):851-860.
27. Welch AA, Skinner J, Hickson M. Dietary Magnesium May Be Protective for Aging of Bone and Skeletal Muscle in Middle and Younger Older Age Men and Women: Cross-Sectional Findings from the UK Biobank Cohort. *Nutrients*. 2017;9(11).
28. Li A, Cong Q, Xia X, Leong WF, Yeh J, Miao D, u. a. Pharmacologic Calcitriol Inhibits Osteoclast Lineage Commitment via the BMP-Smad1 and  $\text{NF-}\kappa\text{B}$  Pathways. *Journal of bone and mineral research: the official journal of the American Society for Bone and Mineral Research*. 2017;32(7):1406-1420.
29. Choi H, Kim G-J, Yoo H-S, Song D, Chung K-H, Lee K-J, u. a. Vitamin C Activates Osteoblastogenesis and Inhibits Osteoclastogenesis via Wnt/ $\beta$ -Catenin/ATF4 Signaling Pathways. *Nutrients*. 27. Februar 2019;11(3):506.
30. 2nd International Conference on Membrane Science and Technology. 2018.
- 31.31. Komabayashi T, Nonomura G, Watanabe LG, Marshall GW, Marshall SJ. Dentin tubule numerical density variations below the CEJ. *Journal of dentistry*. 2008;36(11):953-958.
32. Kwang S, Abbott P. The presence and distribution of bacteria in dentinal tubules of root filled teeth. *International endodontic journal*. 2014;47(6):600-610.
33. Mjör IA, Nordahl I. The density and branching of dentinal tubules in human teeth. *Archives of Oral Biology*. 1996;41(5):401-412.
34. Merkur.de. Diese Viren und Bakterien machen uns krank: Sie sind unsichtbar, aber überall: Viren und Bakterien machen uns krank. Doch die beiden Erreger haben sonst wenig gemeinsam. Warum sie sich unterscheiden. [Internet]. 2017. Verfügbar unter: <https://www.merkur.de/leben/gesundheit/viren-bakterien-sind-menschen-gefaehrlich-virusinfektion-zr-4417390.html>
35. Biologie-schule.de. Makrophage [Internet]. Verfügbar unter: <http://www.biologie-schule.de/makrophage.php>
36. Jacobi-Gresser E, Schütt S, Huesker K, von Baehr V. Methyl mercaptan and hydrogen sulfide products stimulate proinflammatory cytokines in patients with necrotic pulp tissue and endodontically treated teeth. *Journal of biological regulators and homeostatic agents*. 2015;29(1):73-84.
37. Lechner J, von Baehr V. Impact of Endodontically Treated Teeth on Systemic Diseases. *Dentistry*. 2018;08(03).
38. Lechner J, von Baehr V. Stimulation of proinflammatory cytokines by volatile sulfur compounds in endodontically treated teeth. *International journal of general medicine*. 2015;8:109-118.
39. Gomes C, Martinho FC, Barbosa DS, Antunes LS, Póvoa HCC, Baltus THL, u. a. Increased Root Canal Endotoxin Levels are Associated with Chronic Apical Periodontitis, Increased Oxidative and Nitrosative Stress, Major Depression, Severity of Depression, and a Lowered Quality of Life. *Molecular Neurobiology*. 2018;55(4):2814-2827.
40. Vahlkamp T, Meijer AJ, Wilms J, Chamuleau RA. Inhibition of mitochondrial electron transfer in rats by ethanethiol and methanethiol. *Clinical science (London, England : 1979)*. 1979;56(2):147-156.
41. IMD Berlin. Labordiagnostik bei chronisch entzündlichen Multisystemerkrankungen [Internet]. Verfügbar unter: <https://www.imd-berlin.de/fachinformationen/diagnostikinformationen/entzuendungsdiagnostik-bei-multisystemerkrankungen.html>
42. Siqueira JF, Rôças IN, Alves FRF, Silva MG. Bacteria in the apical root canal of teeth with primary apical periodontitis. *Oral surgery, oral medicine, oral pathology, oral radiology, and endodontics*. 2009;107(5):721-726.
43. Richardson N, Mordan NJ, Figueiredo JAP, Ng Y-L, Gulabivala K. Microflora in teeth associated with apical periodontitis: a methodological observational study

- comparing two protocols and three microscopy techniques. *International endodontic journal*. 2009;42(10):908-921.
44. Dr. Elisabeth Jacobi-Gresser. Risiken für chronische Entzündungen durch orale Reizfaktoren: Immunlabor-diagnostik in der Zahnheilkunde. ZMK Allgemeine Zahnheilkunde. 28. September 2012;
45. Cai X, Cao C, Li J, Chen F, Zhang S, Liu B, u. a. Inflammatory factor TNF- $\alpha$  promotes the growth of breast cancer via the positive feedback loop of TNFR1/NF- $\kappa$ B (and/or p38)/p-STAT3/HBXIP/TNFR1. *Oncotarget*. 2017;8(35):58338-58352.
46. Wolczyk D, Zaremba-Czogalla M, Hryniewicz-Janowska A, Tabola R, Grabowski K, Sikorski AF, u. a. TNF- $\alpha$  promotes breast cancer cell migration and enhances the concentration of membrane-associated proteases in lipid rafts. *Cellular oncology (Dordrecht)*. 2016;39(4):353-363.
47. Psiram.com. Thomas Rau [Internet]. 2018. Verfügbar unter: [https://www.psim.com/de/index.php/Thomas\\_Rau](https://www.psim.com/de/index.php/Thomas_Rau)
48. Aminoshariae A, Kulild JC, Mickel A, Fouad AF. Association between Systemic Diseases and Endodontic Outcome: A Systematic Review. *Journal of Endodontics*. 2017;43(4):514-519.
49. Murray CA, Saunders WP. Root canal treatment and general health: a review of the literature. *International endodontic journal*. 2000;33(1):1-18.
50. Liljestrand JM, Mäntylä P, Paju S, Buhlin K, Kopra KAE, Persson GR, u. a. Association of Endodontic Lesions with Coronary Artery Disease. *Journal of dental research*. 2016;95(12):1358-1365.
51. Segura-Egea JJ, Martín-González J, Castellanos-Cosano L. Endodontic medicine: connections between apical periodontitis and systemic diseases. *International endodontic journal*. 2015;48(10):933-951.
52. IMD Berlin. Lymphozytentransformationstest (LTT) Zahnersatzmaterialien können Allergien verursachen [Internet]. Verfügbar unter: <https://www.imd-berlin.de/spezielle-kompetenzen/zahnmedizin/allergien-und-unvertraeglichkeiten.html>
53. Gleditsch JM. Reflexzonen und Somatotopien: Vom Mikrosystem zu einer Gesamtschau des Menschen. 9. Auflage. Urban & Fischer; 2005.
54. Chung MK BTL. Neural Therapy: An Overlooked Game Changer for Patients Suffering Chronic Pain? *Journal of Pain & Relief*. 2015;04(03).
55. Mieg R. Krankheitsherd Zähne: Wie sich kranke Zähne auf den ganzen Körper auswirken ; mit vielen eindrücklichen Fallbeispielen ; [Probleme erkennen - Hilfe finden]. [6. Aufl.]. Stuttgart: Trias; 2010.
56. Voll R. Wechselbeziehungen von Odontonen und Tonsillen zu Organen, Störfeldern und Gewebssystemen. 5., unveränd. Aufl. Uelzen: Med.-Literarische Verl.-Ges; 1996.
57. Hahn-Godeffroy JD. Procain in der Neuraltherapie nach Huneke: Literaturüberblick und zusammenfassende Bewertung: Sonderdruck. Fortbildung und Praxis für den Hausarzt. 14/93;15:876-883.
58. Hahn-Godeffroy JD, Mangold S, Bernert M, Bartelt A, Herdegen T. Langanhaltende Besserung von somatischen und psychovegetativen Störungen unter Procain-Infusionen: Eine multizentrische Anwendungsbeobachtung. *Complementary medicine research*. 2019;26(1):13-21.
59. Lee JM, Suh JK, Jeong JS, Cho SY, Kim DW. Antioxidant effect of lidocaine and procaine on reactive oxygen species-induced endothelial dysfunction in the rabbit abdominal aorta. *Korean journal of anesthesiology*. 2010;59(2):104-110.
60. URM R, R O, H N. Procaine and Procaine-Base-Infusion: A Review of the Safety and Fields of Application after Twenty Years of Use. *Clinical Research: Open Access*. 2018;4(1).
61. Badtke G. Neuraltherapie: Lehrbuch und Atlas. 2., überarb. und erw. Aufl. Wiesbaden: Ullstein Medical; 1998.
62. wikipedia. Viszerokutaner Reflex [Internet]. Verfügbar unter: [https://de.wikipedia.org/wiki/Viszerokutaner\\_Reflex](https://de.wikipedia.org/wiki/Viszerokutaner_Reflex)
63. Orotox. Über Orotox [Internet]. 2019. Verfügbar unter: <https://www.orotox.de/ueber-orotox/>



# Wirkungen unterschiedlicher Werkstoffe auf den Körper

Für verschiedene Metalle wie Quecksilber (Hg), Gold (Au), Platin (Pt), Kupfer (Cu), Kobalt (Co), Aluminium (Al), Eisen (Fe) und Chrom (Cr) sind zytotoxische, immunologische und krebserregende Wirkungen sowie negative Auswirkungen auf den Stoffwechsel wissenschaftlich gut belegt<sup>(1-12)</sup>. Metallbestandteile können in der Regel wenige Tage nach dem Einbringen in den Mund überall im Körper nachgewiesen werden. Dies konnte Dr. Ulrich Volz in seiner Dissertation „Nachweis der Amalgaminvasion in das Pulpagewebe mittels der Neutronenaktivierungsanalyse und Energieverlustspektroskopie“ an der Universität Ulm bereits 1992 nachweisen<sup>(13)</sup>. Die Toxizität dieser Metalle, besonders des hochgiftigen Amalgams, für den Organismus entsteht dadurch, dass sie sich in ionisierter Form an Proteine (Sulfhydrylgruppen), Enzyme und Zellmembranen binden und diese in ihrer Funktion beeinträchtigen können. Durch diese kovalente Bindung kann die Funktion eines Enzyms vollständig blockiert werden. Zusätzlich gehen Metallionen aus allen dentalen Legierungen in einem wässrigen Milieu (Speichel) in Lösung und korrodieren somit. Man könnte sagen, sie „rosten“. Dadurch fließt ein mit einfachen Instrumenten messbarer Strom. Besonders gefährlich ist die immunologische Wirkung, da diese Metallionen verschiedene Allergieformen (z.B. Typ IV), fremdkörperinduzierte Entzündungen im Fall des Titan und Autoimmunerkrankungen durch die Löschung des MHC-Codes auslösen können<sup>(1,14)</sup>. Praktisch jedes Metall stellt für das körpereigene Immunsystem einen Fremdkörper dar. Es werden Antikörper gegen das Metall oder die Verbindung von Metall und Oberflächenmerkmalen der Zelle (Haptenwirkung) gebildet, was bei der Entstehung von Autoimmunerkrankungen und neurodegenerativen Erkrankungen wie MS, rheumatoider Arthritis, ALS oder Parkinson eine bedeutende Rolle spielt<sup>(1,6)</sup>. Aus diesem Grunde ist es ein zentraler Schritt des Behandlungsprotokolls THE SWISS BIOHEALTH CONCEPT, alle Metalle aus der Mundhöhle zu entfernen. Es versteht sich von selbst, dass dies unter entsprechenden Schutzmaßnahmen geschieht.

## AMALGAM

Amalgam besteht neben Silber und verschiedenen anderen Metallen zu über 50 % aus Quecksilber, dem giftigsten nicht-radioaktiven Element auf unserem Plane-

ten (Abb. 1). Es ist keine stabile und homogene Legierung, sondern lediglich ein Gemisch, welches als „intermetallische Verbindung“ bezeichnet wird und bereits bei Zimmertemperatur in den gasförmigen Zustand übergeht. Die wichtigsten Quecksilberspeicherorgane sind die Leber, die Niere, das ZNS, der Dickdarm und die Schilddrüse sowie das Fettgewebe. Die Halbwertszeit im Gehirn beträgt 16-30 Jahre<sup>(3)</sup>!

Noch heute wird in den meisten Zahnarztpraxen routinemäßig Amalgam verwendet. Zum einen, weil es sich dabei um einen Werkstoff handelt, der einfach zu verarbeiten ist und lange hält. Zum anderen, weil die Kosten von den Krankenkassen getragen werden. In der Praxis muss Amalgam nach der Entfernung als hoch giftiger Sondermüll entsorgt werden – allein dieses Faktum sollte zu denken geben. Auch ist Dentalamalgam EU-weit seit dem 1. Juli 2018 für Kinder unter 15 Jahren, Schwangere und Stillende nur noch in medizinischen Ausnahmefällen indiziert<sup>(15)</sup>.

Der Quecksilber-Anteil von über 50 % ist entgegen der häufig vertretenen Meinung nach dem Anmischen nicht fest in der Füllung gebunden<sup>(16)</sup>. Durch Kauen, Knirschen, Zähneputzen und heiße oder kalte Getränke wird täglich eine gewisse Menge an Quecksilberdampf freigesetzt<sup>(17,18)</sup>. Diese Quecksilbermenge liegt zwar im Mikrogrammbereich, wenn man jedoch bedenkt, dass bereits ein Molekül Quecksilber Nervenzellen zerstören kann, ist dies nicht zu unterschätzen<sup>(7)</sup>. Quecksilber übertrifft in seiner Toxizität alle anderen bekannten Elemente wie zum Beispiel Blei, Kadmium und Arsen, zum Teil um ein Vielfaches<sup>(19-21)</sup>.

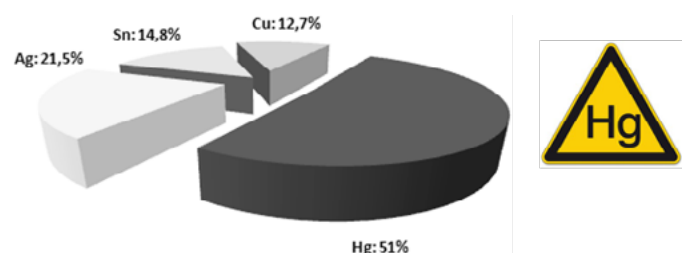


Abbildung 1: Exemplarische Zusammensetzung einer Amalgamfüllung: 51 % Quecksilber (Hg), 21 % Kupfer (Cu), 15 % Zinn (Sn) und 13 % Silber (Ag)<sup>(17)</sup>.

In Tierstudien konnten bereits nach 14 Tagen Amalgam-Tragedauer pathologische Veränderungen im Gehirn nachgewiesen werden<sup>(22,23)</sup>. Täglich werden pro Füllung circa 1-3 µg Quecksilberdampf freigesetzt, und dies über die gesamte Tragedauer von durchschnittlich 20 Jahren<sup>(24)</sup>. Man kann hier folglich von einer niedrig dosierten, chronischen Vergiftung sprechen. In zahlreichen Studien wurde bei lebenden Amalgamträgern ein ungefähr 2 bis 5-facher Anstieg von Quecksilber in Blut und Urin beobachtet. Bei Untersuchungen an verstorbenen Patienten wurden in unterschiedlichen Körpergeweben sogar bis 12-fach erhöhte Hg-Mengen gefunden. Diesen Studien zufolge ist Amalgam die Hauptquelle für die Quecksilber-Belastung im menschlichen Körper<sup>(9,1,25-43)</sup>. Quecksilber ist bekannt dafür, jedes Symptom nachahmen zu können und ist aus eben diesem Grund im Körper nicht tolerierbar. Der menschliche Körper ist äußerst intelligent und speichert, wenn möglich, die fettlöslichen Toxine im stoffwechsellinaktiven Binde- oder Fettgewebe. Bei sportlichen Menschen oder bei Personen mit einem niedrigen Körperfettanteil werden die Toxine allerdings häufig im Nervengewebe oder Gehirn abgelagert.

Besonders gefährdet sind Kinder schon während der Schwangerschaft im Mutterleib, da Quecksilber vollständig plazentagängig ist<sup>(44,45)</sup> sowie als Säuglinge in der Stillzeit. Die Quecksilbermenge in Brustmilch und Fruchtwasser korreliert eindeutig mit der Menge der mütterlichen Amalgamfüllungen<sup>(29,44-54)</sup>.

Da Amalgamfüllungen die Hauptquelle für die Vergiftung mit Quecksilber und anderen Schwermetallen sind, sollten diese, unabhängig davon, ob der Patient bereits chronisch krank ist oder nicht, schon aus präventiven Gründen entfernt werden.

## DENTALE METALLLEGIERUNGEN

Weder Gold, Nickel, Palladium, Silber und Platin noch Titan sind im menschlichen Organismus biologisch vorhanden. Sie kommen jedoch in Dentallegierungen routinemäßig zum Einsatz. Erschwerend kommt hinzu, dass laut Medizinproduktegesetz (MPG) alle Bestandteile eines Werkstoffes unter 1 % nicht angegeben werden müssen. Im Gegensatz zur direkten Toxizität des hochgiftigen Quecksilbers im Amalgam spielt für oben

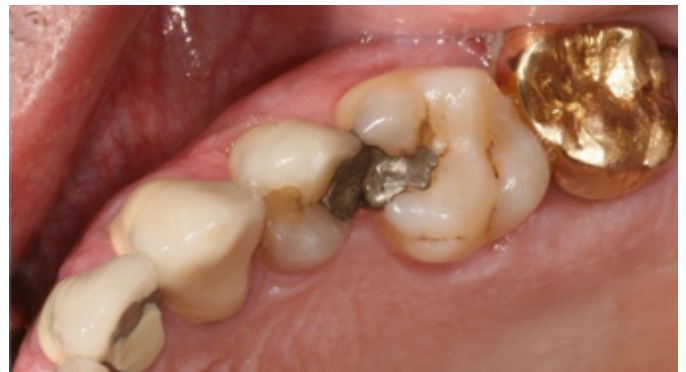

Abbildung 2: Eine Batterie entsteht, wenn zwei unterschiedliche Metalle in eine leitfähige Lösung gebracht werden. Entsprechend der elektrochemischen Spannungsreihe gehen die unedleren Metallionen in Lösung und fließen in Richtung des edleren Metalls. Dabei werden Elektronen freigesetzt – es fließt Strom. Der Speichel stellt durch seinen hohen Mineraliengehalt eine optimale elektrolytische Lösung dar.

genannte Metalle vorwiegend die individuelle immunologische Wirkung die entscheidende Rolle, die auch durch kleine Mengen zustande kommen kann.

Unweigerlich stellen diese Metalle Fremdkörper dar, die je nach der individuellen Abwehrbereitschaft des Immunsystems toleriert oder attackiert werden. Es kann zu gering ausgeprägten Entzündungen, teilweise nur lokal an Zahnfleischbluten erkennbar, aber auch zu massiven Allergien oder sogar Autoimmunerkrankungen kommen<sup>(55-57)</sup>. Leider bleibt die Ursache für diese Erkrankungen meist unerkannt, die Therapie ist somit meist symptomatisch ausgelegt. Die chronische, niedrigdosierte Aktivierung des Immunsystems kostet täglich mindestens 30 % der Energie. Chronische Müdigkeit ist daher keine Seltenheit. Einige Patienten spüren jeden Morgen die Immunantwort mit Gliederschmerzen, Trägheit und sogar leicht erhöhter Temperatur. Sie fühlen sich sozusagen ständig „ein wenig krank“. Hinzu kommen der sogenannte Batterieeffekt (unterschiedliche Metalle wirken als galvanisches Element, (Abb. 2), was die

Korrosion der Metallionen und deren Anlagerung an körpereigene Proteine, Zellmembranen und Enzyme noch verstärkt.

Ein klassisches Beispiel ist eine Goldkrone neben einer Amalgamfüllung oder der Goldaufbau auf einem Titanimplantat. Die resultierenden vergleichsweise hohen dentalen Mundströme führen zur Korrosion der Metalle im Laufe der Tragezeit, was die Problematik dieser Metalle weiter verstärkt.

Ein weiteres Problemfeld ist die zunehmende Elektrosensibilität auf Grund der exponentiell ansteigenden Verbreitung von Mikrowellen durch WLAN und Mobilfunk. Es ist kaum noch möglich, diesem Elektrosmog zu entgehen. Metalle im Körper agieren wie kleine Antennen<sup>(58-62)</sup>. Es bauen sich Spannungsfelder auf, die das Aktionspotential der Zellen und damit auch die Funktion des sehr sensiblen zentralen Nervensystems massiv stören<sup>(63)</sup>. Die Standard-Absorptionsrate elektromagnetischer Felder kann allein durch die Nutzung eines Mobiltelefons in Kombination mit Metallen im Mund um das 400- bis 700-fache erhöht sein<sup>(64)</sup>. Metalle können die elektromagnetische Strahlung unkontrolliert streuen, reflektieren, modulieren und verstärken. Dies kann in einer Erwärmung des Gewebes resultieren. Im Falle der Titanimplantate, welche aufgrund ihrer Form besonders als Antennen geeignet sind, kommt es im 3G- und 4G-Netz zu einer Erhitzung des umliegenden Knochens um mehrere Grad Celsius. Mikrowellenstrahlung führt immer zu einer Erhitzung von Metallen (vergleiche Metalllöffel im Mikrowellenherd). Elektrogalvanismus und daraus resultierende Elektrosensibilität können die Ursache für Konzentrationsmangel, Gedächtnisverlust, Schlaflosigkeit, unspezifische Symptome wie Stechen oder Druck in der Brust, unerklärliches Herzrasen, Tinnitus und Hörverlust sein<sup>(65)</sup>.

## TITANIMPLANTATE ODER -SCHRAUBEN

Bereits 15 % der Bevölkerung reagieren laut Dr. Volker von Baehr ([www.imd-berlin.de](http://www.imd-berlin.de)) unverträglich auf Titan<sup>(66)</sup>.

Dies wird hauptsächlich ausgelöst durch die massenhafte Verwendung von Titandioxid als Lebensmittelzusatzstoff E 171. Frau Prof. Vera Stejskal vom Karolinska-

Institut in Stockholm sieht die Unverträglichkeitsquote eher noch höher, ebenso Dr. Bernd Bremer, Oberarzt Medizinische Werkstoffkunde der Universität Hannover. Er schätzt die Unverträglichkeit gar auf 50 % ein und führt derzeit eine Studie zu diesem Thema durch (persönliche Mitteilung an Dr. Volz).

Dies würde übereinstimmen mit einer Mukositis-/ Periimplantitis-Quote von 80 % bzw. 28 bis 56 %, die bereits im Jahr 2008 das Ergebnis einer Konsensus-Konferenz war<sup>(67)</sup>. Auf Grund seiner langjährigen Erfahrung sieht Dr. Volz in diesen Entzündungsprozessen nichts anderes als den klinischen Ausdruck einer Unverträglichkeit. Dies wird bestätigt durch eine, anlässlich der Jahrestagung der DGI (Deutsche Gesellschaft für Implantologie), der größten Gesellschaft für Implantologie in Europa, 2014 in Düsseldorf veröffentlichte Arbeit der Universität Freiburg, welche in knapp 80 % aller Periimplantitis-Fälle Titanpartikel im umliegenden Weich- und Hartgewebe nachweisen konnte. Auch neueste Studien und Vorträge von namhaften Autoren und Referenten wie z.B. Prof. Terheyden, ehemals Präsident der DGI, zeigen dies. Man spricht vom „Rosten“ des Titans.

Bei dieser Korrosion der Titanoberfläche lösen sich Titanoxidpartikel, die das umliegende Gewebe infiltrieren und mit der Entstehung der Periimplantitis und Implantatverlust in Zusammenhang stehen können<sup>(68-72)</sup>. Auch durch mechanische Reibung bei der Insertion des Implantates und durch Mikrobewegungen des Implantates bei Belastung ist eine Partikelfreisetzung möglich<sup>(69,73)</sup>. Makrophagen reagieren auf Titanoxidpartikel im Gewebe mit einer Entzündungsreaktion durch Freisetzung pro-inflammatorischer Zytokine wie TNF- $\alpha$ , IL-1 $\beta$ <sup>(74)</sup>, und RANTES. Osteoklasten werden aktiviert und ein Knochen- und Gewebeabbau kann stattfinden<sup>(75-77)</sup>. Die im Rahmen dieser chronischen Immunreaktion ausgeschütteten Zytokine haben neben den genannten lokalen Effekten auch systemische Auswirkungen auf viele Gewebe wie Muskeln, Gefäßendothel und das Nervensystem<sup>(78)</sup>. Systemische Erkrankungen wie rheumatoide Arthritis, Multiple Sklerose, Tumore wie Mammakarzinom und kardiovaskuläre Erkrankungen können durch Titanimplantate aufgrund Überexpression pro-inflammatorischer Zytokine initiiert werden<sup>(79)</sup>. Zirkoniumdioxidpartikel gleicher Größe induzieren dagegen



keine signifikante entzündliche Immunantwort (TNF- $\alpha$ )<sup>(76)</sup>.

Auch eine Beteiligung an der Entstehung von Autoimmunreaktionen wird diskutiert<sup>(1)</sup>. Weitere negative Auswirkungen der Titanoxid-Nanopartikel sind, dass sie zytotoxisch und genotoxisch sind und oxidativen Stress verursachen können<sup>(5,80,81)</sup>. Es wurden Studien publiziert, die Neoplasien wie Osteosarkom, Plasmozytom oder metastasierendes Mammakarzinom mit dentalen Titanimplantaten in Zusammenhang bringen<sup>(82-84)</sup>. In einer weiteren Studie wurden Titanoxidpartikel in regionalen Lymphknoten nachgewiesen<sup>(85)</sup>. Wie bereits dargestellt, stellen auch Titanimplantate - wie alle anderen Dentalmetalle - kleine Antennen für elektromagnetische Felder dar. In einer klinischen Studie kam es bei Patienten mit Titanimplantaten zu Balanceproblemen, ausgelöst durch eine Verstärkung der elektromagnetischen Wellen durch die Implantate<sup>(86)</sup>.

Mit Hilfe des Titanstimulationstests (Bluttest) kann man überprüfen, ob bereits eine Unverträglichkeit auf Titanoxid besteht<sup>(14)</sup>. Bereits visuell lässt sich an Hand von entzündetem Gewebe um das Implantat eine Unverträglichkeit vermuten. Ist dies der Fall, sollten die Implantate im Zuge der Behandlung entfernt und durch vollkeramische Implantate ersetzt werden.

## Referenzen

1. Stejskal J, Stejskal V. The role of metals in autoimmunity and the link to neuroendocrinology. *Neuro endocrinology letters*. 1999;20:351-364.
2. Mutter J, Klinghardt D. Amalgam: Risiko für die Menschheit; Quecksilbervergiftungen richtig ausleiten, neue Fakten und Hilfe, auch nach der Amalgamentfernung! 3. überarb. u. erw. Aufl., [Nachdr.]. Weil der Stadt: Fit-fürs-Leben-Verl. in der NaturaViva-Verl.-GmbH; 2013. (Gesundheit).
3. Mutter J. Gesund statt chronisch krank! Der ganzheitliche Weg: Vorbeugung und Heilung sind möglich. 3. Aufl. Weil der Stadt: Fit fürs Leben Verlag; 2014.
4. Bernhoft RA. Mercury toxicity and treatment: a review of the literature. *Journal of environmental and public health*. 2012;2012:460508.
5. Khan M, Naqvi AH, Ahmad M. Comparative study of the cytotoxic and genotoxic potentials of zinc oxide and titanium dioxide nanoparticles. *Toxicology reports*. 2015;2:765-774.
6. Bjorklund G, Stejskal V, Urbina MA, Dadar M, Chirumbolo S, Mutter J. Metals and Parkinson's Disease: Mechanisms and Biochemical Processes. *Current medicinal chemistry*. 2018;25(19):2198-2214.
7. Cariccio VL, Samà A, Bramanti P, Mazzon E. Mercury Involvement in Neuronal Damage and in Neurodegenerative Diseases. *Biological trace element research*. 2019;187(2):341-356.
8. Ingalls TH. Endemic clustering of multiple sclerosis in time and place, 1934-1984. Confirmation of a hypothesis. *The American journal of forensic medicine and pathology*. 1986;7(1):3-8.
9. Mutter J. Is dental amalgam safe for humans? The opinion of the scientific committee of the European Commission. *Journal of occupational medicine and toxicology (London, England)*. 2011;6:2.
10. Sibley RL. The relationship between mercury from dental amalgam and the cardiovascular system. *Science of The Total Environment*. 1990;99(1-2):23-35.
11. Sibley RL, Motl J, Kienholz E. Psychometric evidence that mercury from silver dental fillings may be an etiological factor in depression, excessive anger, and anxiety. *Psychological reports*. 1994;74(1):67-80.
12. Wojcik DP, Godfrey ME, Christie D, Haley BE. Mercury toxicity presenting as chronic fatigue, memory impairment and depression: diagnosis, treatment, susceptibility, and outcomes in a New Zealand general practice setting (1994-2006). *Neuro endocrinology letters*. 2006;27(4):415-423.
13. Volz U. Qualitative Untersuchungen zur Amalgaminvasion in die Zahnpulpa. Inaugural-Dissertation zur Erlangung der Doktorwürde. Ulm. 1992.
14. IMD Berlin. Titan-Unverträglichkeit [Internet]. Verfügbar unter: <https://www.imd-berlin.de/fachinformationen/diagnostikinformationen/titan-unvertraeglichkeit.html>
15. Christian Nobmann. Die neuen Regelungen zu Amalgam. *zm online [Internet]*. 2018;(13). Verfügbar unter: <https://www.zm-online.de/archiv/2018/13/titel/die-neuen-regelungen-zu-amalgam/>
16. Bengtsson UG, Hylander LD. Increased mercury emissions from modern dental amalgams. *Biometals : an international journal on the role of metal ions in biology, biochemistry, and medicine*. 2017;30(2):277-283.
17. Taskinen H, Kinnunen E, Riihimäki V. A possible case of mercury-related toxicity resulting from the grinding of old amalgam restorations. *Scandinavian Journal of Work, Environment & Health*. 1989;15(4):302-304.
18. Eggleston DW, Nylander M. Correlation of dental amalgam with mercury in brain tissue. *The Journal of Prosthetic Dentistry*. 1987;58(6):704-707.
19. Thier R, Bonacker D, Stoiber T, Böhm KJ, Wang M, Unger E, u. a. Interaction of metal salts with cytoskeletal motor protein systems. *Toxicology letters*. 2003;140-141:75-81.
20. Stoiber T, Degen GH, Bolt HM, Unger E. Interaction of mercury(II) with the microtubule cytoskeleton in IMR-32 neuroblastoma cells. *Toxicology letters*. 2004;151(1):99-104.
21. Stoiber T, Bonacker D, Böhm KJ, Bolt HM, Thier R, Degen GH, u. a. Disturbed microtubule function and induction of micronuclei by chelate complexes of mercury(II). *Mutation research*. 2004;563(2):97-106.
22. Pendergrass JC HBE. Mercury-EDTA Complex Specifically Blocks Brain-Tubulin-GTP Interactions: Similarity to Observations in Alzheimer's Disease. In *Status Quo and Perspective of Amalgam and Other Dental Materials. International Symposium Proceedings*. Edited by Friberg LT, Schrauzer GN Stuttgart: Thieme Verlag. 1995:98-105.
23. Pendergrass JC, Haley BE. Inhibition of brain tubulin-guanosine 5'-triphosphate interactions by mercury: similarity to observations in Alzheimer's diseased

- brain. Metal ions in biological systems. 1997;34:461-478.
24. Mackert JR, Berglund A. Mercury exposure from dental amalgam fillings: absorbed dose and the potential for adverse health effects. *Critical reviews in oral biology and medicine*: an official publication of the American Association of Oral Biologists. 1997;8(4):410-436.
  25. Barregård L, Svalander C, Schütz A, Westberg G, Sällsten G, Blohmé I, u. a. Cadmium, mercury, and lead in kidney cortex of the general Swedish population: a study of biopsies from living kidney donors. *Environmental health perspectives*. 1999;107(11):867-871.
  26. Becker K, Schulz C, Kaus S, Seiwert M, Seifert B. German Environmental Survey 1998 (GerES III): environmental pollutants in the urine of the German population. *International journal of hygiene and environmental health*. 2003;206(1):15-24.
  27. Becker K, Kaus S, Krause C, Lepom P, Schulz C, Seiwert M, u. a. German Environmental Survey 1998 (GerES III): environmental pollutants in blood of the German population. *International journal of hygiene and environmental health*. 2002;205(4):297-308.
  28. Drasch G, Schupp I, Riedl G, Günther G. Einfluß von Amalgamfüllungen auf die Quecksilberkonzentration in menschlichen Organen. *Dtsch Zahnärztl Z*. 1992(08):490-496.
  29. Drasch G, Schupp I, Höfl H, Reinke R, Roider G. Mercury burden of human fetal and infant tissues. *European Journal of Pediatrics*. 1994;153(8):607-610.
  30. Drasch G, Wanghofer E, Roider G. Are blood, urine, hair, and muscle valid bio-monitoring parameters for the internal burden of men with the heavy metals mercury, lead and cadmium? *Trace Elem Electrolyt*. 1997(14):116-123.
  31. Gottwald B, Traenckner I, Kupfer J, Ganss C, Eis D, Schill WB, u. a. „Amalgam disease“ –poisoning, allergy, or psychic disorder? *International journal of hygiene and environmental health*. 2001;204(4):223-229.
  32. Guzzi G, Grandi M, Cattaneo C. Should amalgam fillings be removed? *Lancet*. 2002(380):2081.
  33. Guzzi G, Grandi M, Cattaneo C, Calza S, Minoia C, Ronchi A, u. a. Dental amalgam and mercury levels in autopsy tissues: food for thought. *The American journal of forensic medicine and pathology*. 2006;27(1):42-45.
  34. Levy M, Schwartz S, Dijak M, Weber J-P, Tardif R, Rouah F. Childhood urine mercury excretion: dental amalgam and fish consumption as exposure factors. *Environmental research*. 2004;94(3):283-290.
  35. Lorscheider FL, Vimy MJ, Summers AO. Mercury exposure from „silver“ tooth fillings: emerging evidence questions a traditional dental paradigm. *The FASEB Journal*. 1995;9(7):504-508.
  36. Kingman A, Albertini T, Brown LJ. Mercury concentrations in urine and whole blood associated with amalgam exposure in a US military population. *Journal of dental research*. 1998;77(3):461-471.
  37. Mortada W, Sobh M, M El-Defrawy M, E Farahat S. Mercury in dental restoration: Is there a risk of nephrotoxicity? *Journal of nephrology*. 2002;15:171-176.
  38. Nylander M. MERCURY IN PITUITARY GLANDS OF DENTISTS. *The Lancet*. 1986;327(8478):442.
  39. Nylander M, Friberg L, Lind B. Mercury concentrations in the human brain and kidneys in relation to exposure from dental amalgam fillings. *Swedish dental journal*. 1987;11(5):179-187.
  40. Nylander M, Weiner J. Mercury and selenium concentrations and their interrelations in organs from dental staff and the general population. *British journal of industrial medicine*. 1991;48(11):729-734.
  41. Pizzichini M, Fonzi M, Giannerini F, Mencarelli M, Gasparoni A, Rocchi G, u. a. Influence of amalgam fillings on Hg levels and total antioxidant activity in plasma of healthy donors. *Science of The Total Environment*. 2003;301(1-3):43-50.
  42. AXELWEINER J, Nylander M. The relationship between mercury concentration in human organs and different predictor variables. *Science of The Total Environment*. 1993;138(1-3):101-115.
  43. Zimmer H, Ludwig H, Bader M, Bailer J, Eickholz P, Staehle HJ, u. a. Determination of mercury in blood, urine and saliva for the biological monitoring of an exposure from amalgam fillings in a group with self-reported adverse health effects. *International journal of hygiene and environmental health*. 2002;205(3):205-211.
  44. Ask K, Akesson A, Berglund M, Vahter M. Inorganic mercury and methylmercury in placentas of Swedish women. *Environmental health perspectives*. 2002;110(5):523-526.
  45. Takahashi Y. Placental transfer of mercury in preg-

- nant rats which received dental amalgam restorations. *Toxicology*. 2003;185(1-2):23-33.
46. Holmes AS, Blaxill MF, Haley BE. Reduced levels of mercury in first baby haircuts of autistic children. *International journal of toxicology*. 2003;22(4):277-285.
47. Morgan DL, Chanda SM, Price HC, Fernando R, Liu J, Brambila E, u. a. Disposition of inhaled mercury vapor in pregnant rats: maternal toxicity and effects on developmental outcome. *Toxicological sciences : an official journal of the Society of Toxicology*. 2002;66(2):261-273.
48. Takahashi Y. Release of mercury from dental amalgam fillings in pregnant rats and distribution of mercury in maternal and fetal tissues. *Toxicology*. 2001;163(2-3):115-126.
49. Vahter M, Akesson A, Lind B, Björs U, Schütz A, Berglund M. Longitudinal study of methylmercury and inorganic mercury in blood and urine of pregnant and lactating women, as well as in umbilical cord blood. *Environmental research*. 2000;84(2):186-194.
50. Yoshida M, Watanabe C, Satoh M, Yasutake A, Sawada M, Ohtsuka Y, u. a. Susceptibility of metallothionein-null mice to the behavioral alterations caused by exposure to mercury vapor at human-relevant concentration. *Toxicological sciences : an official journal of the Society of Toxicology*. 2004;80(1):69-73.
51. Drasch G, Aigner S, Roider G, Staiger F, Lipowsky G. Mercury in human colostrum and early breast milk. Its dependence on dental amalgam and other factors. *Journal of trace elements in medicine and biology : organ of the Society for Minerals and Trace Elements (GMS)*. 1998;12(1):23-27.
52. Oskarsson A, Schültz A, Skerfving S, Hallén IP, Ohlin B, Lagerkvist BJ. Total and inorganic mercury in breast milk in relation to fish consumption and amalgam in lactating women. *Archives of environmental health*. 1996;51(3):234-241.
53. Vimy MJ, Hooper DE, King WW, Lorscheider FL. Mercury from maternal "silver" tooth fillings in sheep and human breast milk. *Biological trace element research*. 1997;56(2):143-152.
54. Yoshida M, Satoh M, Shimada A, Yamamoto E, Yasutake A, Tohyama C. Maternal-to-fetus transfer of mercury in metallothionein-null pregnant mice after exposure to mercury vapor. *Toxicology*. 2002;175(1-3):215-222.
55. McKee A, Fontenot A. Interplay of innate and adaptive immunity in metal-induced hypersensitivity. *Current Opinion in Immunology*. 2016;42:25-30.
56. Saravanakumar P, Thallam Veeravalli P, Kumar V A, Mohamed K, Mani U, Grover M, u. a. Effect of Different Crown Materials on the InterLeukin-One Beta Content of Gingival Crevicular Fluid in Endodontically Treated Molars: An Original Research. *Cureus*. 2017;9(6):e1361.
57. Lehmann I, Sack U, Lehmann J. Metal ions affecting the immune system. *Metal ions in life sciences*. 2011;8:157-185.
58. Zohdi H, Emami M, Reza H. Galvanic Corrosion Behavior of Dental Alloys. In: Valdez B, Herausgeber. *Environmental and Industrial Corrosion - Practical and Theoretical Aspects*. InTech; 2012.
59. Procházková J, Podzimek S, Tomka M, Kucerová H, Mihaljevic M, Hána K, u. a. Metal alloys in the oral cavity as a cause of oral discomfort in sensitive patients. *Neuro endocrinology letters*. 2006;27 Suppl 1:53-58.
60. Johansson BI. Electrochemical action due to short-circuiting of dental alloys. An in vitro and in vivo study. *Swedish dental journal Supplement*. 1986;33:1-47.
61. Ciszewski A, Baraniak M, Urbanek-Brychczyńska M. Corrosion by galvanic coupling between amalgam and different chromium-based alloys. *Dental materials : official publication of the Academy of Dental Materials*. 2007;23(10):1256-1261.
62. Taher NM, Al Jabab AS. Galvanic corrosion behavior of implant suprastructure dental alloys. *Dental materials : official publication of the Academy of Dental Materials*. 2003;19(1):54-59.
63. Dr. med. dent. Johann Lechner. *Immunstress durch Zahnmetalle und Elektrosmog*. Raum&Zeit. 1995(74):5-13.
64. Virtanen H, Huttunen J, Toropainen A, Lappalainen R. Interaction of mobile phones with superficial passive metallic implants. *Physics in medicine and biology*. 2005;50(11):2689-2700.
65. Klinghardt D. *Neural Therapy & Mesotherapy Course A: The Intensive Klinghardt Academy*. 2011:80-82.
66. Schütt S, Von Baehr V. Hyperreaktivität von Gewebemakrophagen nach Kontakt mit Titanoxidpartikeln als Ursache einer verstärkten lokalen Entzündungsreaktion bei Patienten mit Periimplantitis. *ZWR - Das Deutsche Zahnärzteblatt*. 2010(119):222-232.
67. Lindhe J, Meyle J. Peri-implant diseases: Consensus

- Report of the Sixth European Workshop on Periodontology. *Journal of clinical periodontology*. 2008;35(8 Suppl):282–285.
68. Barão VAR, Yoon CJ, Mathew MT, Yuan JC-C, Wu CD, Sukotjo C. Attachment of *Porphyromonas gingivalis* to corroded commercially pure titanium and titanium-aluminum-vanadium alloy. *Journal of periodontology*. 2014;85(9):1275–1282.
69. Delgado-Ruiz R, Romanos G. Potential Causes of Titanium Particle and Ion Release in Implant Dentistry: A Systematic Review. *International journal of molecular sciences*. 2018;19(11).
70. Safioli LM, Kotsakis GA, Pozhitkov AE, Chung WO, Daubert DM. Increased Levels of Dissolved Titanium Are Associated With Peri-Implantitis - A Cross-Sectional Study. *Journal of periodontology*. 2017;88(5):436–442.
71. Fretwurst T, Nelson K, Tarnow DP, Wang H-L, Giannobile WV. Is Metal Particle Release Associated with Peri-implant Bone Destruction? An Emerging Concept. *Journal of dental research*. 2018;97(3):259–265.
72. Apaza-Bedoya K, Tarce M, Benfatti CAM, Henriques B, Mathew MT, Teughels W, u. a. Synergistic interactions between corrosion and wear at titanium-based dental implant connections: A scoping review. *Journal of periodontal research*. 2017;52(6):946–954.
73. Senna P, Antoninha Del Bel Cury A, Kates S, Meirelles L. Surface Damage on Dental Implants with Release of Loose Particles after Insertion into Bone. *Clinical implant dentistry and related research*. 2015;17(4):681–692.
74. Rader CP, Sterner T, Jakob F, Schütze N, Eulert J. Cytokine response of human macrophage-like cells after contact with polyethylene and pure titanium particles. *The Journal of Arthroplasty*. 1999;14(7):840–848.
75. Olmedo D, Fernández MM, Guglielmotti MB, Cabrini RL. Macrophages related to dental implant failure. *Implant dentistry*. 2003;12(1):75–80.
76. Sterner T, Schütze N, Saxler G, Jakob F, Rader CP. Auswirkungen von klinisch relevanten Aluminium Keramik-, Zirkonium Keramik- und Titanpartikel unterschiedlicher Größe und Konzentration auf die TNF alpha-Ausschüttung in einem humanen Makrophagensystem. *Biomedizinische Technik Biomedical engineering*. 2004;49(12):340–344.
77. Hallab NJ, Jacobs JJ. Biologic effects of implant debris. *Bulletin of the NYU hospital for joint diseases*. 2009;67(2):182–188.
78. Jacobi-Gresser E. Pathogenese der Periimplantitis. *Dentale Implantologie & Parodontologie* [Internet]. 08.2019. Verfügbar unter: [https://www.dimagazin-aktuell.de/implantologie/periimplantitis/story/pathogenese-der-periimplantitis\\_\\_6705.html](https://www.dimagazin-aktuell.de/implantologie/periimplantitis/story/pathogenese-der-periimplantitis__6705.html)
79. Lechner J, Noumbissi S, von Baehr V. Titanium implants and silent inflammation in jawbone—a critical interplay of dissolved titanium particles and cytokines TNF- $\alpha$  and RANTES/CCL5 on overall health? *The EPMA journal*. 2018;9(3):331–343.
80. Hedenborg M. Titanium dioxide induced chemiluminescence of human polymorphonuclear leukocytes. *International Archives of Occupational and Environmental Health*. 1988;61(1):1–6.
81. Stejskal VDM, Danersund A, Lindvall A, Hudecek R, Nordman V, Yaqob A, u. a. Metal-specific lymphocytes: biomarkers of sensitivity in man. *Neuro endocrinology letters*. 1999;20(5):289–298.
82. McGuff HS, Heim-Hall J, Holsinger FC, Jones AA, O'Dell DS, Hafemeister AC. Maxillary osteosarcoma associated with a dental implant: report of a case and review of the literature regarding implant-related sarcomas. *Journal of the American Dental Association* (1939). 2008;139(8):1052–1059.
83. Poggio CE. Plasmacytoma of the mandible associated with a dental implant failure: a clinical report. *Clinical oral implants research*. 2007;18(4):540–543.
84. Dib LL, Soares AL, Sandoval RL, Nannmark U. Breast metastasis around dental implants: a case report. *Clinical implant dentistry and related research*. 2007;9(2):112–115.
85. Weingart D, Steinemann S, Schilli W, Strub JR, Hellerich U, Assenmacher J, u. a. Titanium deposition in regional lymph nodes after insertion of titanium screw implants in maxillofacial region. *International Journal of Oral and Maxillofacial Surgery*. 1994;23(6):450–452.
86. Fujii Y. Sensation of Balance Dysregulation Caused/Aggravated by a Collection of Electromagnetic Waves in a Dental Implant. *Open Journal of Antennas and Propagation*. 2014;02(03):29–35.

## Biologische Zahnheilkunde

Unter biologischer Zahnheilkunde verstehen wir eine Zahnheilkunde, welche den menschlichen Organismus „bio-logisch“ betrachtet. Dabei erkennen wir, dass das Kauorgan sehr eng mit dem gesamten Körper verbunden ist und sich in direkter Nachbarschaft eminent wichtiger Organe befindet. Schließlich sind nahezu alle Sinnesorgane um das Kauorgan angeordnet und das Gehirn befindet sich in unmittelbarer Nähe. Die Bedeutung des Kausystems zeigt sich auch in der Tatsache, dass der fünfte Hirnnerv (Nervus trigeminus), der das Kausystem versorgt, der größte Hirnnerv ist<sup>(1)</sup>, der 50 % des Raumes aller Hirnnerven für sich beansprucht.

Ein weiterer Gesichtspunkt ist die Vernetzung des Kausystems mit dem gesamten Organismus durch das System der Meridiane. Diese verlaufen nicht nur durch das Zahnsystem, sondern werden durch die etwa 15.000 Zahnkontakte täglich beständig aktiviert. Zahnlosigkeit zieht deshalb eine Verkümmernung des assoziierten Meridians nach sich, was man durch Akupunktur oder Reflexzonenmassage nur teilweise ausgleichen kann. Deshalb ist es so ungemein wichtig, dass Zahnlücken möglichst rasch durch neutrale Keramikimplantate geschlossen werden, damit die betroffenen Meridiane wieder angemessen aktiviert werden.

Auch die Situation des Kiefergelenks spielt eine große Rolle. Sowohl die Statik der Wirbelsäule als auch die Durchblutung des Gehirns und dessen venöser Abfluss sind davon abhängig. Durch einen Bisshöhenverlust wird die Region der großen hirnversorgenden Gefäße am Hals komprimiert. Dadurch wird einerseits der Blutfluss zum Gehirn eingeschränkt<sup>(2)</sup>. Ein Bisshöhenverlust von 1 mm reduziert die Durchblutung des Gehirns um rund 50 %! Auch wurde ein Zusammenhang zwischen Bisshöhenverlust und neurodegenerativen Erkrankungen wie Demenz und kognitiven Störungen erkannt<sup>(3-6)</sup>. Andererseits können Gifte und Abfallstoffe aus dem Gehirn nur über eine ausreichend weite Vena jugularis abfließen. Dies ist umso wichtiger, da das Gehirn kein Lymphsystem besitzt, sondern der Abtransport durch das sog. glymphatische System erfolgt: in der Nacht schrumpfen die Gehirnzellen um bis zu 60 % und generieren dadurch einen Hohlraum zwischen den Zellen, über welchen diese Gifte abfließen können<sup>(7,8)</sup>. Voraussetzung für die Funktionsfähigkeit dieses Systems ist

allerdings, dass nachts alle Stressquellen abgestellt sind. Dazu gehören u.a. alle EMF-Quellen wie Mobilfunk, WLAN etc.

Es existiert neben dem oralen System kein anderes Organ und keine andere Körperregion in unserem Organismus, welche in solchem Ausmaß mit Schwermetallen, Legierungen, giftigen Materialien, toten Körperorganen und Entzündungen durchsetzt ist. Auch ist die Zahnmedizin die einzige medizinische Disziplin, welche toleriert, ein totes Organ im Körper zu belassen.

Ein weiterer fataler Störfaktor hat in der Neuzeit große Bedeutung erlangt, denn die meisten Menschen sind davon betroffen. Er wird dadurch ermöglicht, dass das Zahnfleisch zum Ektoderm (Körperaußenseite) gehört, der Knochen jedoch zum Mesoderm (Körperinnenseite). Wenn wir etwas Giftiges essen, dann befindet sich dies in Mundhöhle, im Magen und im Darm noch immer außerhalb des Ektoderms, also auf der Körperaußenseite. Erst wenn es resorbiert wurde, befindet es sich im Meso- oder Endoderm. Ist nun der Verbund zwischen Zahnfleisch (Ektoderm) und Knochen (Mesoderm) zerstört, wie dies bei der weitverbreiteten Parodontitis der Fall ist, dann können Erreger und Toxine direkt wie ein Trojanisches Pferd in den Körper gelangen. Dies ist ein Schock für das Immunsystem und der Grund dafür, dass Zahnfleischerkrankungen das Risiko von Herzerkrankungen massiv begünstigen<sup>(9-13)</sup>. Keramikimplantate besitzen die herausragende Eigenschaft, dass das Zahnfleisch an die Keramik anwächst<sup>(14)</sup> und somit die „immunologische Türe“ wieder fest verschließt. Im Gegensatz dazu wächst an Titan das Zahnfleisch niemals an, was bedeutet, dass bei einem Titanimplantat die immunologische Türe lebenslang offen steht.

In Zusammenschau der genannten Faktoren ist es verständlich, weshalb Experten bei über 60 % aller chronischen Erkrankungen eine Beteiligung von Störfaktoren im dentalen Bereich annehmen. Im Zentrum dieses Wissens um die Zusammenhänge zwischen Störungen des Kausystems und dem übrigen Organismus steht die „fokale Infektion“. Dies bedeutet nichts anderes, als dass an einer Stelle des Organismus ein sog. Herd, Fokus oder Störfeld vorliegt, wodurch an einer ganz anderen Stelle des Organismus eine Störung hervorgerufen wird.

Der Begriff „focal infection“ wurde von dem wohl berühmtesten Zahnarzt der Geschichte, Dr. Weston Price, geprägt, der über 30 Jahre Forschungs- und Fortbildungs-Präsident der American Dental Association (ADA) war und dem die Notwendigkeit der Sanierung dieser Foki sehr bewusst war<sup>(15)</sup>. Seine Arbeit wurde und wird weitergeführt durch biologische Zahnärzte und Ärzte wie Thomas Levy, Johann Lechner, Boyd Haley, Dietrich Klinghardt, Joachim Mutter und viele andere. Das Dilemma bestand bislang allerdings darin, dass am Ende der notwendigen „Aufräumarbeiten“ oft ein „Feld der Verwüstung“ zurückblieb, wo dann Lücken durch Knochenaufbauten und Prothesen weiter behandelt werden mussten. Die Patienten waren oft für Wochen nicht gesellschaftsfähig, litten unter starken Schmerzen und massiven Schwellungen und waren teils Jahre damit beschäftigt, wieder einen halbwegs anatomisch funktionsfähigen und ästhetisch ansprechenden Zustand zu erlangen.

Dies war das Handicap der ganzheitlichen Zahnheilkunde in der Vergangenheit: die Patienten verstanden zwar die Notwendigkeit einer radikalen Therapie auf dem Weg zur Gesundheit, waren jedoch mit den zur Verfügung stehenden Lösung nicht optimal zu versorgen.

Der Ansatz der biologischen Zahnheilkunde gibt eine Antwort auf dieses Manko und besteht darin, die dargestellten logischen Zusammenhänge umfassend zu erkennen, in das gesamte Handeln einzubeziehen und daraus ein gleichermaßen einfaches wie auch hocheffizientes Behandlungskonzept abzuleiten. Im ersten Schritt werden alle nicht-biologischen bzw. nicht-neutralen Materialien unter maximalen Schutzmaßnahmen entfernt, ebenso alle toten Organanteile und Entzündungen. Hierbei wird das Immunsystem aktiviert und nicht durch den Einsatz von oralen chemischen Medikamenten noch zusätzlich geschwächt. Im zweiten Schritt werden Erhalt und Rekonstruktion des Kausystems unter Anwendung von metallfreien und neutralen Werkstoffen durchgeführt, immer unter dem Aspekt, die Anatomie, den Knochen, das Weichgewebe und damit Funktion und Ästhetik zu erhalten bzw. wiederherzustellen. Hierbei spielen Implantate aus Zirkoniumdioxid (umgangssprachlich Zirkonoxid) eine zentrale Rolle (Abb. 1).



Abbildung 1: Fest am Zirkoniumdioxidimplantat angewachsene Gingiva in einer Zirkonia-epithelialen Verbindung.

## BIOLOGISCHE ZAHNHEILKUNDE VERSUS GANZHEITLICHE/ NATURHEILKUNDLICHE ZAHNMEDIZIN

Vor der Ära der biologischen Zahnheilkunde mit ihren heutigen Möglichkeiten etablierte sich eine weniger radikale, aber auch weniger effektive Disziplin, die ganzheitliche, naturheilkundliche oder auch holistische Zahnmedizin, welche durch meist subjektive, also nicht reproduzierbare und wissenschaftlich abgesicherte Messverfahren und Therapien bemüht war, Störungen zu diagnostizieren, zu reduzieren und positiv zu beeinflussen. So wurden z.B. weiterhin Metalle in Form von „Biologierungen“ verwendet, welche zuvor ausgetestet wurden, oder es wurde versucht, Zahnherde mit Neuraltherapie positiv zu beeinflussen anstatt sie zu entfernen. Erfolge waren durchaus vorhanden, allerdings nicht in der Größenordnung, die der Beteiligung des Kauorgans an chronischen Erkrankungen entspricht. Werfen wir einen Blick auf die biologische Zahnheilkunde: um diese auszuüben, benötigen wir exzellente und versierte Chirurgen, da kompliziert verlagerte Weisheitszähne, Entzündungen oder Fremdkörper in der Nähe von Nerven oder Kieferhöhlen oder extrem ankylotisch verbackene wurzelkanalbehandelte Zähne unter Erhalt des Knochens schonend entfernt werden müssen. Auf hohem Niveau ausgebildete und arbeitende Chirurgen konnten früher mit der „ganzheitlichen Zahnmedizin“ nicht viel anfangen und taten diese meist als „esoterische Strö-

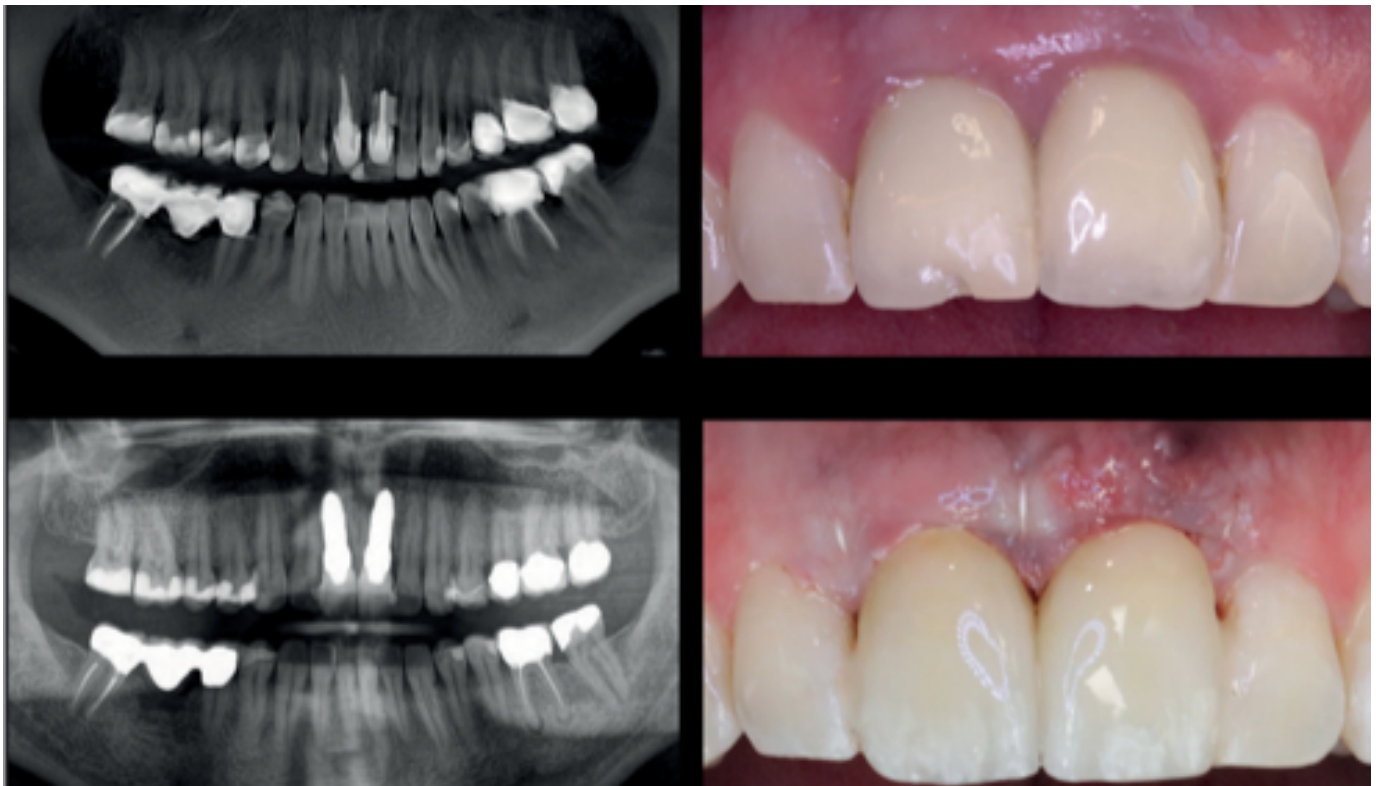

Abbildung 2: Entfernung der beiden mittleren Frontzähne (oben) mit Sofortimplantation und Sofortprovisorien (unten). Direkt nach der OP waren die Bandscheibenbeschwerden des Patienten verschwunden. Auch war das Provisorium (rechts unten) bereits optisch ansprechender als die alten Keramikkrone (rechts oben).

mung“ ab. Andererseits hatten die ganzheitlichen Zahnärzte nicht die chirurgische Ausbildung durchlaufen, die sie in die Lage versetzt hätte, die o.a. Störungen radikal chirurgisch zu eliminieren statt diese lediglich zu beeinflussen.

Erfreulicherweise hat sich hier ein gravierender Wandel vollzogen. Immer mehr versierte Chirurgen aus der Gruppe der Oralchirurgen und der Mund-, Kiefer-, Gesichtschirurgen implementieren das von Dr. Volz erstmalig bis ins Detail ausformulierte und erprobte Konzept der biologischen Zahnheilkunde THE SWISS BIOHEALTH CONCEPT in ihre Praxen und Kliniken und bieten neben der Keramikimplantologie auch z.B. Weisheitszahnentfernungen nach diesem Konzept an.

## THE SWISS BIOHEALTH CONCEPT

Hervorgegangen und weiterentwickelt aus dem Konzept der „Dr. Volz Biological Dentistry“ haben wir nun seit 2001 die Möglichkeit, die durch eine radikale Sanierungs-Chirurgie geschaffenen Lücken komplett neutral und metallfrei sowie feststehend mit den durch Dr. Volz entwickelten Keramikimplantaten zu versorgen. Mit der Entwicklung und Einführung des SCC SHORT CUT CONCEPT nach Dr. Volz sind wir seit 2014 erstmals in der Geschichte der Zahnmedizin in der Lage, die durch die radikale Chirurgie geschaffenen Lücken in einem Arbeitsgang, sogar in derselben Sitzung, mit Keramikimplantaten und feststehenden Versorgungen zu therapieren (Abb. 2). Dies ist möglich ohne dass der Patient nennenswerte Schmerzen oder Schwellungen erdulden



muss, so dass er nach wenigen Tagen wieder voll ein-  
satz- und gesellschaftsfähig ist. Gleichzeitig werden die  
Anatomie des Knochens und das Zahnfleisch erhalten  
und somit das Prinzip der „körperlichen Unversehrtheit“  
gewahrt. „Proof of Concept“ ist die Tatsache, dass die  
Berufsgruppe, bei welcher Dr. Volz persönlich am häu-  
figsten implantiert, Zahnärzte, insbesondere Implantolo-  
gen sind, dicht gefolgt von Heilpraktikern und biologisch  
arbeitenden Ärzten und Therapeuten.

Der Grund dafür ist, dass wir mit diesem Sofortimplanta-  
tionsprotokoll eine Lösung anbieten für das seit über 100  
Jahren bekannte zentrale Problem der Zahnheilkunde:  
die konsequente Eliminierung von Störfeldern und die  
biokompatible Versorgung der zwangsläufig entstehen-  
den Lücken; und dies in einer Weise, welche die Zustim-  
mung der Patienten erhält und von diesen sehr gerne  
angenommen wird.

Unzählige Patienten, welche um die Notwendigkeit einer  
Therapie wussten, aber mit den angebotenen Lösungen  
nicht einverstanden oder nur unzureichend versorgt  
waren, erhalten nun Hilfe in Praxen und Kliniken, welche  
das SCC Short Cut Concept nach Dr. Ulrich Volz und das  
ALL IN ONE CONCEPT im Rahmen des THE SWISS BIO-  
HEALTH CONCEPT anbieten.

## DAS ALL IN ONE CONCEPT UND MY BIO- HEALTH WEEK

Als logische Entwicklung auf der Grundlage der 30-jäh-  
rigen Erfahrung von Dr. Volz erfolgte im Jahr 2016 die  
Gründung der SWISS BIOHEALTH CLINIC. Durch das  
dort eingeführte ALL IN ONE CONCEPT werden, im  
Rahmen einer Behandlungswoche, der My BIOHEALTH  
Week, in nur einer Sitzung oder Sequenz alle dentalen  
Probleme auf einmal eliminiert. Denn nur, wenn alle  
potenziellen Störfaktoren wie Metalle, Osteonekrosen,  
wurzelkanalbehandelte Zähne und sonstigen Störfelder  
vollständig entfernt worden sind und damit der System-  
stress eliminiert ist, ist das Immunsystem in der Lage,  
perfekte Arbeit zu leisten. Nur bei einem funktionieren-  
den Immunsystem und in gesundem Knochen können  
die biologisch vollständig neutralen Keramikimplantate  
zuverlässig einheilen. Titanimplantate dagegen heilen  
unter Ausschüttung von Entzündungsmediatoren im

Sinne einer chronischen Entzündung und somit in kom-  
promittiertem Knochen ein (wie auf S. 32 beschrieben).  
Diese Periimplantitis existiert bei Keramikimplantaten  
aus Zirkoniumdioxid nicht und rechtfertigt den höheren  
Aufwand im Vorfeld! Durch das sehr konsequente ALL  
IN ONE CONCEPT können wir in der SWISS BIOHEALTH  
CLINIC Erfolgsquoten von um die 98 % erzielen mit dem  
positiven Nebeneffekt, dass die Patienten in einer Sit-  
zung bzw. Sitzungssequenz die gesamte Behandlung  
hinter sich bringen. Auf der Grundlage dieses Konzepts  
wird die Basis für einen großen gesundheitlichen Nutzen  
schnellstmöglich geschaffen und die Patienten können  
die Klinik mit festen und ästhetischen Provisorien ver-  
lassen.

Die Grafiken (Abb. 3 & 4 siehe nächste Seiten) veran-  
schaulichen exemplarisch, wie die Behandlung nach  
dem THE SWISS BIOHEALTH CONCEPT abläuft und wie  
sich die Patienten in den Wochen zuvor und danach vor-  
bereiten und verhalten müssen. Das zugrundeliegende  
Protokoll wurde über viele Jahre von international aner-  
kannten Spezialisten der biologischen Medizin und  
Zahnmedizin entwickelt.

Kurz gefasst sind folgendes die Ziele des THE SWISS  
BIOHEALTH CONCEPT: die Immunologie als Partner zu  
nutzen; radikal, aber belastungsfrei (atraumatisch), früh-  
zeitig, vorbeugend und minimalinvasiv zu arbeiten, um  
Schwellungen und Schmerzen zu vermeiden; in mög-  
lichst wenigen Sitzungen unter Erhalt der Gesellschaf-  
tsfähigkeit zum Ziel zu kommen; möglichst wenig Fremd-  
materialien zu verwenden und diese – wenn doch nötig  
– so dicht wie möglich an der Biologie zu orientieren;  
und die Patienten in der Behandlungsphase so viel wie  
möglich im Parasympathikotonus zu halten.

## Anamnese und Befund

Selbstverständlich müssen alle konventionellen Aspekte  
einer zahnmedizinischen Untersuchung und Befunder-  
hebung erfüllt werden. Hierzu gehören Anamnese,  
Befund, Röntgen, Funktionsuntersuchung, Modellerstel-  
lung etc.

## Ablauf der My BIOHEALTH Week

Tag 1	Tag 2	Tag 3	Tag 4	Tag 5
Begrüssung Ausfüllen MSQ	Antibiotika-Infusion Dexamethason i.v. Hochdosierte Vitamin-C-/Aufbau-Infusion Blutabnahme für PRF-Matrizes Schmerzinfusion	Ozon-Eigenblutbehandlung Antibiotika-Infusion Dexamethason i.v. Hochdosierte Vitamin-C-/Aufbau-Infusion Evt. Schmerzinfusion	Antibiotika-Infusion Dexamethason i.v. Hochdosierte Vitamin-C-Infusion Mitochondrien-Infusion HBOT Magnetfeld Photonwave	Ozon-Eigenblutbehandlung Antibiotika-Infusion Hochdosierte Vitamin-C-/Aufbau-Infusion Celestone chronodose i.m. (Depotspritze) Antibiotika oral (in Reserve) HBOT Magnetfeld Photonwave Ionen-Detox-Fussbad HRV/ VNS-Messung
HRV-/VNS-Messung Blutanalyse D3/LDL Hochdosierte Vitamin-C-/Aufbau-Infusion Post-OP-Tasche Med. Vorgespräch	Craniosacral Therapie	Craniosacral Therapie Lymphdrainage	Dentale Post-OP-Kontrolle Eventuell Einsetzen von Langzeit-Provisorien und Biss-Einstellung	
DVT (3D-Röntgen) Abformungen	Oralchirurgische Behandlung (z.B. Extraktionen, FDOK-Sanierung, Implantate, Knochenaufbau etc.) Prothetik (Langzeit-Provisorien)	HBOT (nicht bei ext. SL) Magnetfeld Photonwave evt. Ionen-Detox-Fussbad Colon-Hydro-Therapie Neuraltherapie des Lymphbelt		Ausfüllen MSQ Verabschiedung
Zahnärztliches Aufklärungsgespräch	Nachbehandlung im Hotel bzw. zuhause HILOTHERM Kühlmassage Arnica, Traumeel-Salbe Schmerzmittel oral			
Eventuell Metall-Entfernung				
Zahntechnisches Ästhetikgespräch				
Evt. Basenbad				

<span style="display: inline-block; width: 15px; height: 15px; background-color: #f4a460; border: 1px solid black; margin-right: 5px;"></span> Rezeption	<span style="display: inline-block; width: 15px; height: 15px; background-color: #fff9c4; border: 1px solid black; margin-right: 5px;"></span> Medizinische Abteilung
<span style="display: inline-block; width: 15px; height: 15px; background-color: #d9e1f2; border: 1px solid black; margin-right: 5px;"></span> Zuhause/ Hotel	<span style="display: inline-block; width: 15px; height: 15px; background-color: #008080; border: 1px solid black; margin-right: 5px;"></span> Zahnmedizinische Abteilung

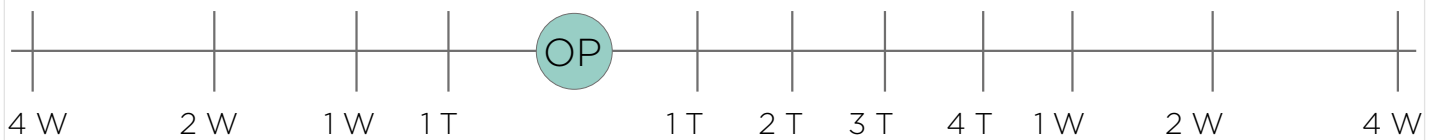
Abbildung 3: Ablauf der My BIOHEALTH Week der Systematik des THE SWISS BIO-HEALTH CONCEPT

## Ergänzende Empfehlungen zur My BIOHEALTH Week

MIKRONÄHRSTOFFAUSGLEICH: hochdosiert Vitamin D3, K2, C, Magnesium etc.

ERNÄHRUNG: Gemüse (roh, gekocht), Nüsse (keine Erdnüsse) Avocado, Kokosnuss-Öl, Smoothies, Brühe

VERMEIDEN: Milchprodukte, tierisches Protein, Zucker, Stärke, Alkohol, Rauchen, W-LAN, Handy



My  BIOHEALTH Week

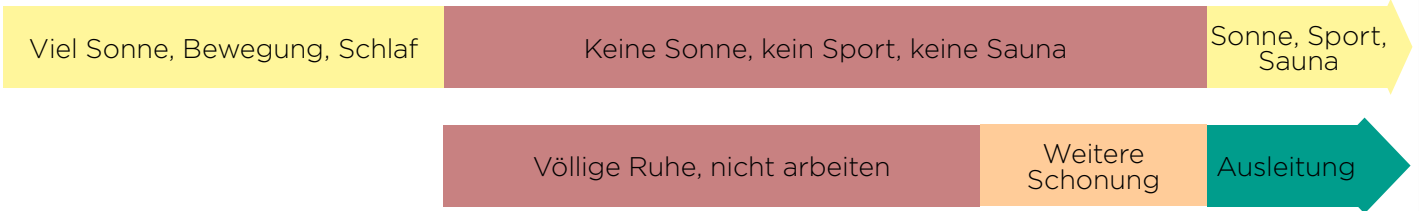


Abbildung 4: Ergänzende Empfehlungen zur My BIOHEALTH Week

## DVT

Ein dreidimensionales Röntgenbild (Digitale Volumentomographie, DVT) ist unbedingt erforderlich, um Entzündungen, Ischämische Osteonekrosen (FDOK) sowie Fremdkörper, z.B. Metallversprengungen, auffinden und lokalisieren zu können.

## LDL- und Vitamin-D3-Analyse

Ein hoher LDL-Wert (Low Density Lipoprotein, das „böse“ Cholesterin) über 1,2 g/L weist auf eine hohe Entzündungsbereitschaft hin. Deshalb ist die Senkung eines erhöhten LDL-Spiegels eine weitere wichtige Maßnahme. LDL steigt in der Bevölkerung vor allem als Reaktion des Organismus auf den zunehmenden Elektrosmog an. Durch die Erhöhung des Entzündungsrisikos und eine Beeinträchtigung der Knochenheilung<sup>(20)</sup> hat es eine kontraproduktive Wirkung. Zur Senkung des LDL-Spiegels empfehlen wir folgendes mit Dr. Klinghardt abgestimmte Protokoll:

- Chlorella (3x20 Presslinge täglich)
- Niacin (1 bis 3x täglich 500 mg)
- Acetyl-L-Carnitin (täglich 1.500 mg morgens und abends)

Mikro-nährstoff	Details	Menge am Morgen	Einheit
Vitamin A	Retinylpalmitat	300	µg
Vitamin C	L-Ascorbinsäure	50	mg
Vitamin D3	Cholecalciferol	20	µg
Vitamin K2	Menachinon	8	µg
Vitamin E	d-α-Tocopherylacetat	25	mg
Phosphor	Tri-Calciumphosphat	3,75	mg
L-Arginin	L-Arginin	60	mg
L-Lysin	L-Lysin	40	mg
Alpha-Linolensäure	Leinsamenöl	45	mg
DHA	Algenöl-Pulver	10	mg

Abbildung 5: Inhaltsstoffe BASELINE morgens (Angaben pro Kapsel)

- Hochdosierte Mikronährstoffversorgung für mindestens 3 Monat mit BASELINE und BOOST (Abb. 9)

Ein niedriger Vitamin-D3-Wert unter 70 ng/ml (bestimmt wird das 25(OH)D3) reduziert die Fähigkeit, gesunden Knochen zu bilden und korreliert mit einem geschwächten Immunsystem<sup>(16-19)</sup>.

## Weitere Laboruntersuchungen

Es können weitere Tests durchgeführt werden, welche allerdings bereits weit in den medizinischen Bereich hineingehen und gegebenenfalls in Zusammenarbeit mit einem Arzt/ Heilpraktiker durchgeführt werden sollten: Tests auf Mikronährstoffe, IgG4-Nahrungsmittelunverträglichkeiten, Porphyrine, Nitrostress, HPU/KPU-Analyse, Gentests, Stuhluntersuchung etc.

## Titanunverträglichkeitstests

Im Hinblick auf die allgemeine EMF-Belastung, die durch die Einführung des 5G-Netzes nochmals zunehmen wird, halten wir es für sinnvoll, eine Entfernung von Titanimplantaten in Erwägung zu ziehen, insbesondere bei bestehenden chronischen Erkrankungen. Bereits beim Telefonieren mit dem Mobiltelefon im 3G-/ 4G-Feld erhöht sich die Temperatur des Knochens in der Umgebung eines Titanimplantates um bis zu 4 °C! Auch belegt eine Studie, dass durch übermäßige Mobiltelefonnutzung die Knochenreifung um Implantate beeinträchtigt und die Osseointegration verzögert sein kann<sup>(20)</sup>. Unter diesen Gesichtspunkten sind Tests auf Titanunverträglichkeit

Mikro-nährstoff	Details	Menge am Abend	Einheit
Magnesium	Tri-Magnesiumdicitrat	8,75	mg
Zink	Zinkcitrat	5	mg
Alpha-Linolensäure	Leinsamenöl	80	mg
DHA	Algenöl-Pulver	20	mg

Abbildung 6: Inhaltsstoffe BASELINE abends (Angaben pro Kapsel)

lichkeit (Melisa-Test, Titanstimulationstest) im Rahmen des THE SWISS BIOHEALTH CONCEPT in der Regel nicht erforderlich.

### Meridiananalyse

Nachdem Entzündungen und Herde auf der 3D-Aufnahme identifiziert wurden, können diese durch Anwendung des Meridiansystems (siehe S. 24 & 25) mit den Allgemeinbeschwerden des Patienten „gematcht“, also in Zusammenhang gebracht werden. Dabei zeigt sich durchgängig eine Häufung der allgemeinmedizinischen Symptome auf den Meridianen, welche durch entzündliche Herde oder andere Störfelder verlaufen.

### Neuraltherapeutische Simulation

Die in der Meridiananalyse identifizierten Zusammenhänge können nun für den Patienten spür- und nachvollziehbar simuliert werden. Das Einspritzen von Procain in das Areal des verdächtigen Zahnes ist ein perfektes Instrument, um den Patienten von der Notwendigkeit der Sanierung zu überzeugen und vorab zu bestimmen, ob die biologisch-zahnmedizinische Therapie eine Verbesserung im allgemeinmedizinischen Bereich nach sich ziehen wird. Hierbei ist ein grober Richtwert, dass die tatsächliche Verbesserung etwa doppelt so stark sein wird wie diejenige, die durch die Simulation erreicht werden kann (weitere Informationen siehe S. 23).

Mikro-nährstoff	Details	Menge am Morgen	Einheit
Vitamin B6	Pyridoxal-5-phosphat	3,75	mg
Vitamin C	L-Ascorbinsäure	100	mg
Vitamin D3	Cholecalciferol	25	µg
Vitamin K2	Menachinon	17	µg
Mangan	Mangan-II-sulfat	0,8	mg
L-Arginin	L-Arginin	117,5	mg
L-Lysin	L-Lysin	130	mg
Alpha-Liponsäure	Alpha-Liponsäure	75	mg

Abbildung 7: Inhaltsstoffe BOOST morgens (Angaben pro Kapsel) In der Schweiz abweichende Rezeptur (ohne Alpha-Liponsäure)

### Prinzipien der Vor- und Nachbehandlung

Angesichts des Standards, den die moderne Medizin des 21. Jahrhunderts erreicht hat, erscheint es obsolet, oralchirurgische Eingriffe stereotyp mit einem oralen Antibiotikum abzudecken, Chlorhexidin zur Mundspülung zu verordnen und eine massive Schwellung über viele Tage hinzunehmen. Dies entspringt einem mechanistischen Weltbild, nach welchem Bakterien bekämpft und abgetötet werden müssen ohne die Nebenwirkungen zu beachten. Orale Antibiotika (anti bios = gegen das Leben) führen auf unterschiedlichen Wegen immer zu einer Lyse (Auflösung) der Zellmembran der Bakterien, was zur Folge hat, dass gewaltige Mengen an Endotoxinen (also sozusagen der Darminhalt der Bakterien) in das System Mensch freigesetzt werden. Dies kann zu Nebenwirkungen bis hin zum septischen Schock führen<sup>(21)</sup>. Weiterhin fühlen sich die Patienten unter oraler Antibiotika-Einnahme geschwächt und leiden oft unter Durchfall und Erbrechen, da auch wertvolle Darmbakterien zerstört werden. Eine weitere Folge kann die Ausbreitung von Pilzen im Darm oder Genitalbereich sein, da diese nun nicht mehr durch die Bakterien kontrolliert werden. Auch nach dem Einsatz von Chlorhexidin beobachten wir, dass Pilze in der Mundhöhle überhandnehmen. Weiterhin wird durch den unbedachten und routinemäßigen Einsatz von oralen Antibiotika die allgemeine Resistenzbildung gefördert und die lebensrettende Wirkung bei wirklich bedrohlichen Erkrankungen reduziert<sup>(22)</sup>. Deshalb setzen wir in der biologischen Zahnheil-

Mikro-nährstoff	Details	Menge am Abend	Einheit
Vitamin B2	Riboflavin	6,3	mg
Vitamin B12	Methylcobolamin	250	µg
Folsäure	5-MTHF	312	µg
Vitamin C	L-Ascorbinsäure	100	mg
Magnesium	Tri-Magnesiumdicitrat	50	mg
Selen	Natriumselenat	37,5	µg
Q10	Coenzym Q10	12,5	mg

Abbildung 8: Inhaltsstoffe BOOST abends (Angaben pro Kapsel)

kunde auf die Stärkung des Immunsystems, die lokale Sterilisation und auf die Aktivierung der Knochenheilung durch natürliche oder intravenös eingebrachten Substanzen, um Nebenwirkungen und negative Begleiterscheinungen zu vermeiden. Antibiotika, welche intravenös verabreicht werden, weisen nicht die o.a. negativen Begleiterscheinungen und Nebenwirkungen auf!

Dazu müssen wir uns bewusst machen, dass in unserem Organismus zwar alle lebensnotwendigen Systeme vorhanden sind, diese aber leider oft nicht mehr richtig funktionieren, da wir uns zu weit von der Natur entfernt haben. Evolutionsbiologisch sind wir dafür geschaffen, uns unbekleidet in der Region des Äquators aufzuhalten, was eine ausreichende Versorgung mit dem Sonnen-Vitamin D3 sicherstellt, uns viel in freier Natur zu bewegen und uns von frischen Naturprodukten zu ernähren, welche uns ausreichend mit allen Vitaminen (v.a. Vitamin C), Mineralien und anderen Mikronährstoffen versorgen. Erläuterungen zu den wichtigsten Mikronährstoffen finden Sie ab S. 54.

#### Das Mikronährstoff-Protokoll

Durch das Mikronährstoffprotokoll nach Dr. Klinghardt und Dr. Volz wird eine optimale Versorgung mit Mineralien und Vitaminen im Vorfeld der Operation gewährleistet. Dafür werden jeweils 8 Kapseln der Präparate BASE-

LINE und BOOST morgens bzw. abends eingenommen (Abb. 5-9).

Die Einnahme der Präparate wird 2-4 Wochen vor dem Eingriff begonnen und nach dem Eingriff weitere 2-4 Wochen fortgeführt. Dadurch werden die Speicher maximal aufgefüllt, ohne dass durch die relativ kurze Einnahmepériode von 1-2 Monaten ein Schaden durch Überdosierung auftreten könnte. Die Darreichungsform in speziell abgepackten Blistern ermöglicht eine einfache Einnahme. Menschen, die viel reisen und unterwegs sind, können die während der Reise benötigte Dosis unkompliziert mitnehmen.

Die Leistungssteigerung durch mehr Energie und die erhöhte Regenerationsfähigkeit durch tiefen, erholsamen Schlaf ist meist schon nach 2 bis 3 Tagen deutlich spürbar.

#### Bedeutsamkeit eines Mikronährstoffausgleichs bei Parodontitis

Durch die konsequente Anwendung des dargestellten Protokolls in der SWISS BIOHEALTH CLINIC haben wir beobachten können, dass bei fast allen Patienten, welche diesem Protokoll gefolgt sind, nicht nur die Implantate ohne Komplikationen eingeheilt sind, sondern sich parallel dazu bereits zum OP-Zeitpunkt durch die hochdosierte Einnahme der von uns empfohlenen Mikronährstoffe Zahnfleischentzündungen komplett zurückgebildet hatten. Somit ist die offizielle These, dass die Entzündung des Zahnfleisches (Parodontitis) auf ungenügende Zahnhygiene zurückzuführen ist, nicht haltbar. Die Patienten werden ungerechtfertigt stigmatisiert. Wir postulieren, dass die Parodontitis das „Skorbut des 21. Jahrhunderts“ ist und durch einen Mikronährstoffmangel (besonders an Vitamin D3 und Vitamin C) ausgelöst wird, welcher zur Entzündung des Zahnfleisches führt<sup>(23-28)</sup>. Dies geht mit Schmerzen und Berührungsempfindlichkeit einher und veranlasst den Patienten dazu, nicht mehr ausreichend zu putzen. „Zahnbelag“ steht also am Ende und nicht am Anfang dieser Kaskade!



Abbildung 9: BASELINE und BOOST

### Single Shots

Im Hinblick auf die mit der Operation einhergehende Entzündung sollte präoperativ und an den drei folgenden Tagen je ein Single Shot verabreicht werden. Dieser besteht aus 1,2g (für Frauen) bzw. 2,4 g (für Männer) Co-Amoxicillin in 50-100ml NaCl als Infusion (bei Penicillin-Allergie Clindamycin 600 mg) sowie separat Dexamethason 8 mg i.v.. Diese Medikamente werden gegeben, um die durch Riesenzellen bedingte „schlechte Entzündung“, welche mit Gewebeerstörung einhergeht, zu vermeiden. Die „gute Entzündung“ auf der Basis von Makrophagen, Leukozyten, Lymphozyten und Monozyten, die zur Bildung von neuem und gesundem Gewebe führt, wird dadurch nicht beeinträchtigt. Wichtig ist in diesem Zusammenhang, dass die erste intravenöse Gabe vor der operativen Behandlung verabreicht wird, damit das PRF (siehe S. 86f.) und das Blutkoagulum, welche intraoperativ in Hohlräumen (Extraktionsalveolen, FDOK-Hohlräumen oder Kieferhöhlen) eingelagert werden, aber bis zur Vaskularisierung keinen Kontakt zum Blutkreislauf besitzen, bereits mit den wertvollen Stoffen „beladen“ sind. Die Gabe von Cortisol (Dexamethason) ist in den letzten Jahren immer wichtiger geworden, da mittlerweile über 50 % der in den westlichen Industrienationen lebenden Menschen an einer Schwäche der Nebennieren (Adrenal Fatigue) leiden. Dies bedeutet, dass diese Personen nicht mehr ausreichend körpereigenes Cortisol bilden können und besonders gefährdet sind in Bezug auf Wundheilungsstörungen und sonstige Komplikationen<sup>(29)</sup>. Ausgelöst wird diese Nebennierenschwäche durch die stressbedingte jahrelange Überproduktion von Corti-

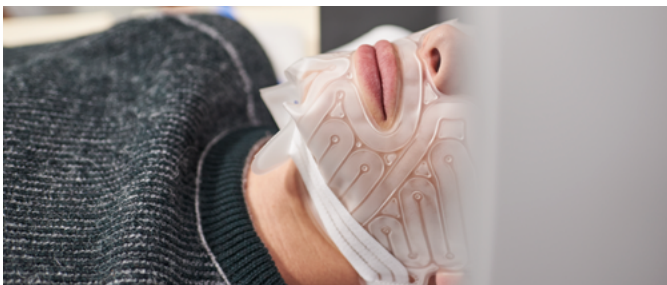

Abbildung 10: HILO THERM in der Anwendung

sol<sup>(30)</sup>, was irgendwann zum Verlust der Fähigkeit führt, überhaupt noch Cortisol zu bilden. Dies verändert zusätzlich die Produktion anderer Hormone in der Nebennierenrinde mit fatalen Folgen für die Gesundheit und die Leistungsfähigkeit der betroffenen Menschen. Wir vermuten, dass mittlerweile gegen 95 % unseres Patientenklintels an dieser Schwäche leidet. Sie können in der SWISS BIOHEALTH CLINIC den Adrenal-Fatigue-Fragebogen anfordern, um Ihr Risiko einfach und kostenfrei ermitteln zu können.

### Infusionstherapie

Während der gesamten Behandlungswoche erhält der Patient täglich verschiedene Infusionen verabreicht. Dies sind neben Infusionen mit 15 g Vitamin C (dies sollte immer separat erfolgen) noch Aufbauinfusionen mit Procain, Magnesium-Sulfat, Natriumbicarbonat und Vitamin B12. Es ist wichtig, als Basis nicht die isotonische Kochsalzlösung zu verwenden, da diese Wasser in den Nieren zurückhält, sondern die isoionische Ringerlösung einzusetzen. Gegen Ende der operativen Behandlung wird die Infusionstherapie mit einer sog. Schmerzinfusion beendet. Der Patient soll in keiner Phase starke Schmerzen verspüren, da dies den Sympathikus aktivieren und die Immun- und Heilungsmechanismen drosseln würde<sup>(31)</sup>. Bei kleinen Eingriffen genügt 1 g Paracetamol, bei großen und langen Eingriffen sollte man Novalgin® 2,5 g, jeweils über 20-30 min. infundieren. An den postoperativen Tagen wird auch eine sog. Mitochondrien-Infusion gegeben.

### Kühlung mit HILO THERM

Zu den wichtigsten Maßnahmen der postoperativen Phase gehört die Hilotherapie, welche der Patient für die ersten 72 Stunden nach der OP durchgehend anwenden soll (Abb. 10). Dadurch können bei konsequenter Anwendung postoperative Schmerzen und Schwellungen weitgehend vermieden werden. Der Erfolg dieser Maßnahme beruht auf folgendem Prinzip: nach der Operation ist der Sauerstoff- und Nährstoffbedarf massiv erhöht, was zu einer Erhöhung der Stoffwechselgeschwindigkeit führt mit nachfolgender Überwärmung des Gewebes durch Entzündung. Dadurch steigt wiederum der absolute Sauerstoffbedarf an und die Sauerstoffmenge reicht nun

nicht mehr zur Regeneration aus. Es ergibt sich eine Minderdurchblutung (Ischämie) und mangelnde Sauerstoffversorgung. Dies führt zum Absterben von Zellen und zur Bildung von Ödemen – ein Teufelskreis. Also muss der Sauerstoffbedarf des geschädigten Gewebes gesenkt werden, was durch die Abkühlung des Gewebes mit dem HILOTHERM Gerät geschieht. Eine Abkühlung des Gewebes um 10 °C erniedrigt die Stoffwechselgeschwindigkeit um 50 %, eine Abkühlung um 20 °C (von 37 °C auf 17 °C) um 75 %. Dadurch reicht der vorhandene Sauerstoff mehr als aus. Die Temperatur darf jedoch nicht unter 15 °C absinken, da sonst ein Lymphstau entstünde, der den Abtransport von Schadstoffen verhindern würde<sup>(32)</sup>.

### Begleitende homöopathische Medikation

Homöopathische Medikamente können für folgende postoperative Situationen verabreicht werden:

- Arnica C30 grundsätzlich vor und nach jeder OP
- Belladonna C30 bei Schwellung
- Bellis perennis D6 und C30 bei Hämatomen
- Hypericum C30 bei Nervenverletzungen und Parästhesien
- Apis C30 bei allergischen Reaktionen aller Schweregrade zusätzlich zu den vorgeschriebenen allgemeinmedizinischen Maßnahmen

### Prophylaktische Medikation bei Entlassung

Bei Entlassung aus der Klinik sollten die Patienten prophylaktisch folgende Medikamente zur Mitnahme erhalten. Die Einnahme erfolgt ausschließlich im Falle einer Komplikation und nur nach Rücksprache mit dem Behandler:

- Augmentin 625 mg für die orale Einnahme 2x täglich
- Prednisolon vier Tabletten á 20 mg für die tägliche Einnahme nach folgendem ausschleichendem Schema: 20-20-10-10-10-5-5

Komplikationen treten – wenn überhaupt – nahezu ausschließlich an Wochenenden auf, was nicht auf „Murphy’s Law“, sondern auf die verstärkte Parasympathikus-Aktivierung in der Entspannungsphase am Wochenende zurückzuführen ist. Die prophylaktische Mitgabe verhindert, dass erst ein Rezept an den Patienten gesendet und eine Notfall-Apotheke gefunden werden muss, was unnötigen

Stress für alle Beteiligten und den Verlust wertvoller Zeit bedeuten würde.

## WEITERFÜHRENDE BEHANDLUNG

### Prinzipien der Entgiftung

Speziell nach Amalgamsanierung, Entfernung anderer Metalle und Operationen ist eine gute Entgiftungsleistung entscheidend für einen dauerhaften Behandlungserfolg und eine möglichst tiefgreifende gesundheitliche Verbesserung des Patienten. Hierbei müssen wir zwischen unspezifischen allgemeinen Entgiftungstherapien und spezifischen, nur nach ärztlicher Untersuchung und Diagnose und unter ärztlicher Aufsicht durchzuführenden Therapien unterscheiden.

Unspezifische allgemeine Entgiftungstherapien werden bereits während der My BIOHEALTH Week begonnen und können und müssen von jedem Patienten im Anschluss an die operative Behandlung durchgeführt werden. Dazu gehört ausreichendes Trinken von reinem bzw. gereinigtem Wasser, mindestens 2 bis 3 Liter pro Tag. Ionenfußbäder nach Dr. Klinghardt sowie die Darmreinigung (Colon-Hydro-Therapie), optimalerweise in Verbindung mit speziellen Darmmassagen, sind hervorragend zur Entgiftung geeignet.

### Faktor Ernährung

Eine gesunde Ernährung ohne die erneute Zuführung von Schadstoffen ist sehr wichtig. Gemüse (roh, gekocht), Nüsse (keine Erdnüsse wegen des darin enthaltenen Aflatoxins), Avocado, Kokosnuss-Öl, Smoothies und Brühen sind dabei hilfreiche Bestandteile. Vermieden werden sollten Milchprodukte und anderes tierisches Protein für einige Wochen, Zucker, Stärke, Alkohol und Rauchen.

### Faktor EMF

Extrem unterschätzt wird der Einfluss von EMF auf die Entgiftungsleistung. Dies zeigte ein von Dr. Volz im Jahre 2010 initiiertes Detox-Experiment in einer komplett funkfreen Gegend in Brasilien mit 20 teils schwerkranken Patienten (ALS, Krebs, Alzheimer, Parkinson, MS usw.) unter der Teilnahme von über 20 bekannten biologischen



Ärzten und Spezialisten wie Dr. Dietrich Klinghardt, Dr. Christfried Preußler, Dr. Joachim Mutter, Christof Plothe, der HPU-Spezialistin Dr. Tina Ritter, Prof. John Ionescu u.a. Allein die Abwesenheit von EMF sorgte für eine extrem verbesserte Entgiftungsleistung und eine umgehende Verbesserung der Symptome der Patienten. Somit ist ein sog. digitaler Sabbat von mindestens 5 Tagen postoperativ ein absolutes Muss, um die Entgiftung und die damit einhergehende Heilung nicht zu gefährden.

### Faktor Schlaf

Da die Entgiftung durch die Aktivität der Leber und die Schrumpfung der Gehirnzellen im Schlaf im Rahmen des lymphatischen Systems v.a. nachts stattfindet<sup>(7,82)</sup>, ist der Schlafplatz besonders zu schützen. Dies geschieht durch Abschalten aller EMF-Quellen (Smartphone, W-LAN usw.), durch schützende Stecker, wie z.B. das VIVOBASE oder auch durch das Anbringen eines Strahlenschutz Baldachins über dem Bett. Ein tiefer und erholsamer Schlaf ist auch deshalb eine wichtige Voraussetzung für eine gute Regeneration und Entgiftung, da in der Tiefschlaf-Phase die Reparatur und Mauserung der Zellen erfolgt, der Energievorrat aufgefüllt, das Immunsystem aktiviert sowie Human Growth Hormon (HGH) und neue Muskulatur gebildet wird. Zur Entgiftung des Zentralnervensystems über das lymphatische System (siehe S. 38) und die Ableitung der Toxine über die großen Halsvenen (Vena jugularis) in der Nacht<sup>(7)</sup> ist die Bisshöhe extrem wichtig, um die Halsvenen nicht zu verengen und den Abfluss der Lymphe zu ermöglichen.

Ein zentraler Faktor für einen guten Schlaf ist das Schlafhormon Melatonin. Sobald es dunkel wird, signalisieren im Auge gebildete Moleküle dem Zwischenhirn, das Schlafhormon aus dem Glückshormon Serotonin zu bilden. Melatonin wird hauptsächlich von der Zirbeldrüse produziert und ausschließlich nachts im zirkadianen Rhythmus in die Blutbahn abgegeben<sup>(33)</sup>. Besonders stark beeinträchtigen Cortisol und Insulin einen tiefen Schlaf, da sie die Melatoninproduktion antagonisieren<sup>(34,35)</sup>, welche für die Tiefschlafphasen notwendig ist. Somit beeinträchtigt Stress stark den nächtlichen Schlaf, da es Cortisol freisetzt<sup>(36)</sup>. Abendliche Bildschirm-Aktivitäten, v.a. mit blauem Licht, sind zu vermeiden, da dieses Licht die Cortisol-Bildung anregt und das schlaffördernde Melato-

nin weitgehend zerstört<sup>(37,38)</sup>.

Sportliche Aktivitäten kurz vor dem Einschlafen, die die Körpertemperatur erhöhen, und auch spätes Abendessen mit Verzehr von kurzkettigen Kohlenhydraten, Genuss von Kaffee, grünem Tee oder Schokolade, welche die Cortisol- und Adrenalinfreisetzung und auch die Insulinsekretion erhöhen, sind nicht schlaffördernd. Ein gesunder Darm ist wichtig für einen guten Tiefschlaf, da das Mikrobiom Neurotransmitter wie Dopamin, Serotonin oder GABA produziert, die den Tiefschlaf verbessern. Eine gesunde und ausgewogene Ernährung ist sehr wichtig, um eine stabile, diversifizierte Darmflora zu fördern, unterstützt durch die Einnahme von Prä- und Probiotika. Mikronährstoffe, die einen guten Schlaf fördern, sind unter anderem Vitamin D3<sup>(39)</sup>, Omega-3-Fettsäuren<sup>(40)</sup>, die Vitamine E, B3, B6 und Magnesium<sup>(41)</sup>. Der Verzehr von Nüssen (außer Erdnüssen), die Tryptophan, die Vorstufe von Serotonin, enthalten, ist besonders empfehlenswert. Weiterhin wirken Baldrian, Lavendel, Passiflora, Ginkgo biloba, Johanniskraut und Ashwagandha beruhigend auf unseren Organismus und fördern den Tiefschlaf. Auch Zirbenholz ist zu erwähnen, da sein ätherisches Öl beruhigend und schlaffördernd wirken kann.

### Faktor Bisshöhe

Eine weitere wichtige und extrem effektive Entgiftungsmaßnahme stellt die Bisserrhöhung dar, welche optimalerweise über den Autonomen Response Test (ART) nach Dr. Klinghardt vor dem chirurgischen Eingriff ausgetestet wird. Durch diesen Test wird eine Bisshöhe gefunden, welche nicht nur, wie oben beschrieben, die Halsvenen öffnet und damit die Entgiftungsleistung erhöht, sondern darüber hinaus den Patienten in einen tiefen YIN-Zustand, also in den Parasympathikus bringt. Diese Bisshöhe wird bei einer Komplettsanierung bereits schon in das Langzeitprovisorium eingebaut oder alternativ durch eine nächtlich zu tragende Entgiftungsschiene für den Unterkiefer erzielt. Neben der Öffnung der seitlichen Halsvenen wird durch die Bisskorrektur auch die Blutzufuhr zum Gehirn verbessert<sup>(2)</sup>.

## Weitere Prinzipien

Neben den allgemein bekannten Entgiftungsmitteln MSM und Zeolith ist die Einnahme von Chlorella in der Dosierung von 3x20 Presslingen pro Tag ein wichtiges Entgiftungsinstrument (Abb. 11).

Ab der dritten postoperativen Woche kann durch regelmäßige Saunagänge, bevorzugt Infrarot-Sauna, die Entgiftung unterstützt werden.

## Weiterführung der Mikronährstofftherapie

Nach dem intensiven Mikronährstoffausgleich in den Wochen vor und nach der Operation ist eine dauerhafte Weiterführung der Einnahme in niedrigerer Dosis wichtig. Da die ausreichende Zufuhr von Mikronährstoffen durch die Auslaugung unserer Böden und durch den stressbedingten vermehrten Verbrauch nicht mehr gegeben ist, müssen sich die Menschen in den westlichen Industrienationen täglich und routinemäßig mit den wichtigsten Mikronährstoffen versorgen. Hierfür werden BASELINE und BOOST in niedrigerer Dosierung weitergenommen, abhängig vom individuellen Bedarf (klinische Situation, Stressbelastung etc.).

Es ist jedoch wichtig zu verstehen, dass vor dieser Erhaltungsdosis grundsätzlich eine Auffüllung der Speicher auf der Grundlage des oben angegebenen Protokolls erfolgen muss. Es wird wohl niemand bestreiten, dass sich unser Stressniveau in den letzten Jahren deutlich durch belastende Faktoren wie Umweltverschmutzung, Elektromog, Folgen nuklearer Störfälle, digitale Überforderung und ständige Erreichbarkeit erhöht hat. Lei-

der ist es so, dass der zunehmende Stress einen immer größeren Bedarf an Mikronährstoffen mit sich bringt.

## Darmsanierung und Aminosäuren

Zwei wichtige Produkte, welche von der Firma Supz Nutrition für SWISS BIOHEALTH VITAL hergestellt werden, dienen der Darmsanierung und der Versorgung mit Aminosäuren (Abb. 12). Die Entwicklung erfolgte durch ein Expertenteam um Dr. Dominik Nischwitz in enger Zusammenarbeit mit Ärzten und Sportlern auf der Grundlage neuester wissenschaftlicher Erkenntnisse. Dabei achtete man auf beste Bioverfügbarkeit und Verträglichkeit der ausgewählten Rohstoffe und Kapselhüllen, welche z.B. kein Titandioxid enthalten.

BioPro Supreme ist ein veganes Proteinpulver auf der Basis von braunem Reis. Eine Tagesdosis enthält das komplette Aminosäurenprofil mit dem Äquivalent eines 300 g-Steaks. Zur Sanierung und zum Aufbau der Darmflora sind sechs selektierte probiotische Kulturen in einer Konzentration von 2 Mrd. Bakterien pro Portion enthalten. Als Präbiotika sind Flohsamenschalen, Fructo-Oligosaccharide und Sunfiber beigefügt. Als weitere Besonderheit enthält dieser Protein-Probiotika-Komplex eine extra Portion der Aminosäure Glutamin pro Tagesdosis. Die regelmäßige Anwendung, speziell nach chirurgischen Eingriffen, aber auch für Patienten, welche intensiv Sport betreiben, liefert ausreichend vegane Aminosäuren als wichtigsten Baustoff unseres Organismus und verbessert die Darmflora. Dies stärkt das darmassoziierte Immunsystem, welches rund 80 % unseres



Abbildung 11: Chlorella vulgaris



Abbildung 12: BioPro Supreme und Amino Supreme Performance

gesamten Immunsystems ausmacht. Die Zubereitung erfolgt im SWISS BIOHEALTH SHAKER mit gereinigtem Wasser oder ungesüßter Mandel- oder Kokosmilch.

Amino Supreme Performance ist ein roter Aminodrink mit ausschließlich veganen Aminosäuren, ohne künstliche Farb- und Aromastoffe und ohne Zucker. Es handelt sich dabei um eine spezielle Aminosäure-Matrix. Es sind sowohl die BCAA (verzweigt-kettige Aminosäuren) als auch alle EAA (essentielle Aminosäuren) enthalten und zusätzlich Taurin, Glutamin, Kreatin, Beta-Alanin, Tyrosin und Ornithin-L-Aspartat. Als weitere Besonderheit ist der Mineralstoff Magnesium als Magnesiummalat enthalten. Speziell nach Operationen hat unser Organismus einen erhöhten Bedarf an Aminosäuren, da diese zum Aufbau von Zellen und Enzymen benötigt werden. Weiterhin beschleunigt ein großes Aminosäuren-Angebot die Entgiftung, da in der Entgiftungsphase II in der Leber den Toxinen wie z.B. Schwermetallen eine Aminosäure angehängt wird, um diese einfacher aus dem Organismus zu schleusen. Auch für eine ausreichende Bildung von Neurotransmittern und somit eine bessere Funktion des Gehirns und des Endokrinsystems, höhere Leistungsfähigkeit und bessere Stimmungslage im Allgemeinen sind Aminosäuren notwendig.

In Abhängigkeit von der individuellen Situation (Krankheitsbild, toxische Belastungssituation) kann sich im weiteren Verlauf eine spezifische Entgiftungstherapie anschließen. Dazu gehören die gezielte Verordnung von Medikamenten, Mineralien und Vitaminen meist nach einem Bluttest, einem Quecksilber-/ Schwermetall-Mobilisationstest und einer Testung mittels Autonomem Response Test (ART) nach Dr. Klinghardt. Auch die Quecksilber-Ausleitung mit DMPS (Di-Mercapto-Propan-Sulfonsäure) darf nur unter ärztlicher Aufsicht durchgeführt werden. Neuraltherapien mit einem Gemisch aus DMPS und Procain in Ganglien und andere Areale müssen gezielt eingesetzt werden.

## Referenzen

1. Netter FH. The Ciba collection of medical illustrations: Volume 1 Nervous System Part I Anatomy and physiology. [Éd. variées]. Summit, N.J.: Ciba Pharmaceutical Products; 1959.
2. Miyamoto I, Yoshida K, Tsuboi Y, Iizuka T. Rehabilitation with dental prosthesis can increase cerebral regional blood volume. *Clinical oral implants research*. 2005;16(6):723-727.
3. Fang W-L, Jiang M-J, Gu B-B, Wei Y-M, Fan S-N, Liao W, u. a. Tooth loss as a risk factor for dementia: systematic review and meta-analysis of 21 observational studies. *BMC psychiatry*. 2018;18(1):345.
4. Kato T, Usami T, Noda Y, Hasegawa M, Ueda M, Nabeshima T. The effect of the loss of molar teeth on spatial memory and acetylcholine release from the parietal cortex in aged rats. *Behavioural Brain Research*. 1997;83(1-2):239-242.
5. Alvarenga MOP, Ferreira R de O, Magno MB, Fagundes NCF, Maia LC, Lima RR. Masticatory Dysfunction by Extensive Tooth Loss as a Risk Factor for Cognitive Deficit: A Systematic Review and Meta-Analysis. *Frontiers in physiology*. 2019;10:832.
6. Lecomboon D, Trulsson M, Waaardh I, Parker MG. Chewing ability and tooth loss: association with cognitive impairment in an elderly population study. *Journal of the American Geriatrics Society*. 2012;60(10):1951-1956.
7. Xie L, Kang H, Xu Q, Chen MJ, Liao Y, Thiyagarajan M, u. a. Sleep drives metabolite clearance from the adult brain. *Science (New York, NY)*. 2013;342(6156):373-377.
8. Plog BA, Nedergaard M. The Glymphatic System in Central Nervous System Health and Disease: Past, Present, and Future. *Annual review of pathology*. 2018;13:379-394.
9. Cardoso EM, Reis C, Manzanares-Céspedes MC. Chronic periodontitis, inflammatory cytokines, and interrelationship with other chronic diseases. *Postgraduate medicine*. 2018;130(1):98-104.
10. Louhelainen A-M, Aho J, Tuomisto S, Aittoniemi J, Vuento R, Karhunen PJ, u. a. Oral bacterial DNA findings in pericardial fluid. *Journal of oral microbiology*. 2014;6:25835.
11. Macedo Paizan ML, Vilela-Martin JF. Is there an association between periodontitis and hypertension? *Current cardiology reviews*. 2014;10(4):355-361.
12. Ott SJ, El Mokhtari NE, Musfeldt M, Hellmig S, Freitag S, Rehman A, u. a. Detection of diverse bacterial signatures in atherosclerotic lesions of patients with coronary heart disease. *Circulation*. 2006;113(7):929-937.
13. Pessi T, Karhunen V, Karjalainen PP, Ylitalo A, Airaksinen JK, Niemi M, u. a. Bacterial signatures in thrombus aspirates of patients with myocardial infarction. *Circulation*. 2013;127(11):1219-28, e1-6.
14. Ichikawa Y, Akagawa Y, Nikai H, Tsuru H. Tissue compatibility and stability of a new zirconia ceramic in vivo. *The Journal of prosthetic dentistry*. 1992;68(2):322-326.
15. Price WA. Dental infections and the degenerative diseases [Internet]. west\_virginia\_university and americana; 1923. Verfügbar unter: <https://ia800307.us.archive.org/16/items/dentalin02pric/dentalin02pric.pdf>
16. Choukroun J, Khoury G, Khoury F, Russe P, Testori T, Komiyama Y, u. a. Two neglected biologic risk factors in bone grafting and implantology: high low-density lipoprotein cholesterol and low serum vitamin D. *The Journal of oral implantology*. 2014;40(1):110-114.
17. Bryce G, MacBeth N. Vitamin D deficiency as a suspected causative factor in the failure of an immediately placed dental implant: a case report. *Journal of the Royal Naval Medical Service*. 2014;100(3):328-332.
18. Cooper LF. Systemic effectors of alveolar bone mass and implications in dental therapy. *Periodontology* 2000. 2000;23:103-109.
19. Schulze-Späte U, Dietrich T, Wu C, Wang K, Hasturk H, Dibart S. Systemic vitamin D supplementation and local bone formation after maxillary sinus augmentation - a randomized, double-blind, placebo-controlled clinical investigation. *Clin Oral Impl Res*. Juni 2016;27(6):701-6.
20. Kavyashree M, Harish PV, Mishra SK, Chowdhary R. Cell Phone Radiation Effect on Bone-to-Implant Osseointegration: A Preliminary Histologic Evaluation in Rabbits. *The International journal of oral & maxillofacial implants*. 2019;34(3):643-650.
21. Infektionsbiologie. Der septische Schock [Internet]. Verfügbar unter: [http://www.infektionsbiologie.ch/seiten/lernwege/lernweg%20infektionsbiologie%20bakterien/infbakterien\\_kap4\\_07.htm](http://www.infektionsbiologie.ch/seiten/lernwege/lernweg%20infektionsbiologie%20bakterien/infbakterien_kap4_07.htm)
22. Huizen J. What are the side effects of antibiotics? [Internet]. Medical News Today, Herausgeber. 2018. Verfügbar unter: <https://www.medicalnewstoday.com/articles/322850.php>
23. Tada A, Miura H. The Relationship between Vitamin C and Periodontal Diseases: A Systematic Review. *Int J Environ Res Public Health*. 11 2019;16(14).
24. Stein SH, Livada R, Tipton DA. Re-evaluating the role of vitamin D in the periodontium. *Journal of periodontal research*. 2014;49(5):545-553.

25. Stein SH, Tipton DA. Vitamin D and its impact on oral health—an update. *The Journal of the Tennessee Dental Association*. 2011;91(2):30–3; quiz 34–5.
26. Uwitonze AM, Murererehe J, Ineza MC, Harelimana EI, Nsabimana U, Uwambaye P, u. a. Effects of vitamin D status on oral health. *The Journal of steroid biochemistry and molecular biology*. 2018;175:190–194.
27. Lee J-H, Shin M-S, Kim E-J, Ahn Y-B, Kim H-D. The association of dietary vitamin C intake with periodontitis among Korean adults: Results from KNHANES. *PloS one*. 2017;12(5):e0177074.
28. Woelber JP, Bremer K, Vach K, König D, Hellwig E, Ratka-Krüger P, u. a. An oral health optimized diet can reduce gingival and periodontal inflammation in humans - a randomized controlled pilot study. *BMC oral health*. 2016;17(1):28.
29. adrenal-fatigue.de. Symptome der Nebennierenschwäche [Internet]. Verfügbar unter: <https://www.adrenal-fatigue.de/>
30. Head KA, Kelly GS. Nutrients and botanicals for treatment of stress: adrenal fatigue, neurotransmitter imbalance, anxiety, and restless sleep. *Alternative medicine review : a journal of clinical therapeutic*. 2009;14(2):114–140.
31. Schlereth T, Birklein F. The sympathetic nervous system and pain. *Neuromolecular medicine*. 2008;10(3):141–147.
32. HILOTHERM Clinic + HomeCare. HILOTHERM Clinic + HomeCare. 10 – 35 °C HILOT- HERAPY ® zur Vermeidung von Schwellungen, Hämato- men, Entzündungen und Schmerzen [Internet]. Verfügbar unter: [https://www.hilotherm.com/sites/default/files/RZ\\_HT\\_Clinic\\_Broschuere\\_DE\\_ANSICHT\\_1.pdf](https://www.hilotherm.com/sites/default/files/RZ_HT_Clinic_Broschuere_DE_ANSICHT_1.pdf)
33. Xie Z, Chen F, Li WA, Geng X, Li C, Meng X, u. a. A review of sleep disorders and melatonin. *Neurological research*. 2017;39(6):559–565.
34. Peschke E, Bähr I, Mühlbauer E. Melatonin and Pancreatic Islets: Interrelationships between Melatonin, Insulin and Glucagon. *International Journal of Molecular Sciences*. 2013;14(4):6981–7015.
35. Zamanian Z, Dehghani M, Hashemi H. Outline of Changes in Cortisol and Melatonin Circadian Rhythms in the Security Guards of Shiraz University of Medical Sciences. *International Journal of Preventive Medicine*. 2013;4(7):825–830.
36. Bassett SM, Lupis SB, Gianferante D, Rohleder N, Wolf JM. Sleep quality but not sleep quantity effects on cortisol responses to acute psychosocial stress. *Stress (Amsterdam, Netherlands)*. 2015;18(6):638–644.
37. National Sleep Foundation. How Blue Light Affects Kids & Sleep [Internet]. Verfügbar unter: <https://www.sleepfoundation.org/articles/how-blue-light-affects-kids-sleep>
38. Wahl S, Engelhardt M, Schaupp P, Lappe C, Ivanov IV. The inner clock-Blue light sets the human rhythm. *Journal of biophotonics*. 2019;e201900102.
39. Patrick RP, Ames BN. Vitamin D hormone regulates serotonin synthesis. Part 1: relevance for autism. *FASEB journal : official publication of the Federation of American Societies for Experimental Biology*. 2014;28(6):2398–2413.
40. Patrick RP, Ames BN. Vitamin D and the omega-3 fatty acids control serotonin synthesis and action, part 2: relevance for ADHD, bipolar disorder, schizophrenia, and impulsive behavior. *FASEB journal : official publication of the Federation of American Societies for Experimental Biology*. 2015;29(6):2207–2222.
41. Salmon L. Tired? The vitamins and minerals your body needs to help you sleep better: Not sleeping well is awful, so here are 10 natural remedies that could help you get some shut-eye. [Internet]. 2018. Verfügbar unter: <http://home.bt.com/lifestyle/health/sleep/tired-the-vitamins-and-minerals-your-body-needs-to-help-you-sleep-better-11364098011805>

# Bedeutung von Mikronährstoffen für die Zahnheilkunde

Generell ist ein zunehmender Verlust an Mineralien und Vitaminen in allen Obst- und Gemüsesorten zu verzeichnen. Durch ausgelaugte Böden, Luftverschmutzung, moderne Züchtungs- und Verarbeitungsmethoden sowie lange Transportwege und Lagerung zeigte sich innerhalb von 50 Jahren ein drastischer Verlust an wertvollen Inhaltsstoffen in unserer Nahrung<sup>(1)</sup>. Man müsste heute zehn Mal so viel Obst und Gemüse zu sich nehmen, um denselben Gehalt an Mikronährstoffen wie vor 50 Jahren zu erhalten.

Die wohl bedeutendsten Mikronährstoffe sind Vitamin D3, Vitamin K2, Vitamin C und Magnesium, die wir deshalb die „fantastischen Vier“ nennen. Sie spielen für die Zahngesundheit und den Knochenstoffwechsel eine herausragende Rolle.

Zusätzlich stellen wir die wichtigsten Informationen zum Vitamin A dar. Es gehört, zusammen mit Vitaminen D3 und K2, zu den drei Mikronährstoffen, denen Dr. Weston Price außerordentliche Bedeutung sowohl für die allgemeine als auch für die dentale Gesundheit beigemessen hatte.

## VITAMIN D

Vitamin D ist genau genommen kein Vitamin, sondern in seiner aktiven Form ein Hormon. Seine überragende Bedeutung für den menschlichen Organismus, weit über die Knochengesundheit hinaus, wird erst in den letzten Jahren mehr und mehr realisiert.

### Vorkommen und Versorgung

Unsere Nahrung enthält nur sehr wenig Vitamin D3 (Cholecalciferol) als wichtigste Vorstufe. Lediglich Lebertran hat mit 12.000 I.E. (Internationale Einheiten) pro 100g einen sehr hohen Gehalt<sup>(2)</sup>. Deshalb erfolgen nur etwa 20% der Aufnahme von Vitamin D3 über die Nahrung<sup>(3)</sup>, denn der Gehalt in fettreichen Fischarten wie Lachs und Hering, Milch<sup>(4)</sup>, Steinpilzen, Shiitake-Pilzen und Avocados ist wesentlich niedriger<sup>(2)</sup>.

Zu 80 % wird Vitamin D3 in der Haut gebildet. Dies geschieht durch Umwandlung des in der Haut vorkommenden 7-Dehydrocholesterol. Hierfür wird UV-B-Strahlung benötigt, um es durch Photolyse in das Prävitamin

D3 umzuwandeln, aus dem das Vitamin D3 entsteht<sup>(5)</sup>. Der Gehalt an 7-Dehydrocholesterol in der Haut nimmt im Alter zunehmend ab. Auch die Fähigkeit bei älteren Menschen, Vitamin D3 in der Haut zu bilden, ist im Vergleich zu einer 20-jährigen Person um mehr als die Hälfte verringert<sup>(6)</sup>. An einem sonnigen Tag bildet der Mensch etwa 10.000-20.000 I.E. Vitamin D3 pro Stunde<sup>(7)</sup>.

Die derzeitige Situation sieht leider so aus, dass wir uns meist den ganzen Tag vollständig bekleidet in geschlossenen Räumen aufhalten, weit entfernt vom Äquator mit seiner intensiven Vitamin-D3-bildenden Sonneneinstrahlung bei aufgrund von Bewegungsmangel reduziertem Stoffwechsel. Wenn wir dann doch mal in die Sonne gehen, „schützen“ wir unseren Körper durch Sonnencreme vor dem Sonnenlicht und seiner Vitamin-D3-bildenden Wirkung. Bei Anwendung einer Creme mit Lichtschutzfaktor reicht LSF 8 aus, um die Vitamin-D3-Produktion um mehr als 97 % einzuschränken<sup>(8)</sup>. Leider reduziert auch die Volkskrankheit Übergewicht die Versorgung dadurch, dass Vitamin D3 zwar in der Haut gebildet, aber nicht ins Blut abgegeben werden kann. Folgerichtig weisen adipöse Menschen vermehrt einen Vitamin-D-Mangel auf<sup>(9-11)</sup>.

In den verschiedenen Breitengraden liegt bei der Bevölkerung ein unterschiedlicher Vitamin-D-Spiegel vor. So ist der Vitamin D-Spiegel in der Nähe des Äquators am höchsten (40 ng/ml) und somit deutlich höher im Vergleich zu Personen, die weiter nördlich und südlich des Äquators leben<sup>(12)</sup>. Es ist wichtig zu wissen, dass in den Ländern, die nördlich des 40. Breitengrades liegen (in Europa nördlich von Rom), in den Monaten Oktober bis März nicht ausreichend Vitamin D3 gebildet werden kann<sup>(13)</sup>. Der Grund hierfür: die Aufnahme von UV-B Strahlung hängt neben der Bewölkung vor allem vom Einfallswinkel der Sonne ab<sup>(7,14)</sup>. Ist der Winkel geringer als 45°, ist der Weg für die Sonnenstrahlen durch die Ozonschicht zu lang, um noch Vitamin D3 produzieren zu können, da die Ozonschicht einen Teil der UV- Strahlung absorbiert.

Auf der Website [www.timeanddate.de](http://www.timeanddate.de) kann man die Sonnenstunden mit Einfallswinkel für jeden beliebigen Ort der Welt nachverfolgen. Zum Beispiel gab es am 11.

Januar 2018 in Oslo (40. Breitengrad) zu keiner Tageszeit einen Sonneneinstrahlungswinkel von über 45°. In Tel Aviv hingegen (32. Breitengrad) konnte man am 11. Januar zwischen 9:28 Uhr und 16:03 Uhr optimal Vitamin D3 produzieren. Für Mobiltelefone ist eine App verfügbar (Dminder von Prof. Holick), welche präzise anzeigt, wie viele I.E. Vitamin D3 zu welcher Tageszeit innerhalb welcher Zeit gebildet werden können. Es gibt eine einfache Faustregel, die man sich hierzu merken kann: Wenn der Schatten länger als die Körpergröße ist, findet keine Vitamin D3-Produktion statt<sup>(7)</sup>.

Durch den heutigen Lebenswandel mit überwiegendem Aufenthalt in geschlossenen Räumen weist die Mehrheit der Bevölkerung einen Vitamin-D-Mangel auf<sup>(15,16)</sup>. Bedauerlicherweise liegen 60 % aller Deutschen sogar noch unter dem Grenzwert von 30 ng/ml<sup>(17)</sup>, was bedeutet, dass sie sich im „immunologischen Winterschlaf“ befinden und nicht in der Lage sind, Knochen und Wunden vollständig und komplikationslos auszuheilen. In einer aktuellen Pilotstudie an medizinischem Personal einer Universitätsklinik stellte sich die Situation noch dramatischer dar. Von 24 teilnehmenden Personen hatten 85,7 Prozent einen Vitamin-D-Mangel mit einem Wert von unter 30 ng/ml, wobei 45,8 Prozent sogar einen Wert von unter 10 ng/ml hatten<sup>(18)</sup>.

### Physiologische Bedeutung

Die Ausgangssubstanz 7-Dehydrocholesterol wird durch thermische Isomerisierung in das Vitamin D3 (Cholecalciferol) überführt. Nach 8 Stunden sind 80 % dieses Provitamins in der Haut umgewandelt. Sobald das Vitamin D3 in die Blutbahn gelangt, wird es mithilfe des Vitamin-D-bindenden Proteins (DBP) zur Leber transportiert und dort zu 25-OH-D3 (Calcidiol) hydroxyliert. Calcidiol ist eine Speicherform des Vitamins D3. Die Umwandlung zum aktiven Steroidhormon 1,25-(OH)2-D3 (Calcitriol) erfolgt dann weiter in der Niere<sup>(19)</sup> (Abb.1).

Vitamin D gehört zusammen mit dem Parathormon (PTH) zu den wichtigsten hormonellen Steuerelementen des Calcium- und Phosphathaushalts<sup>(20)</sup>. Das von der Nebenschilddrüse sezernierte Parathormon, welches beim Absinken des Calciumspiegels freigesetzt wird, führt indirekt zur Aktivierung der Osteoklasten („Kno-

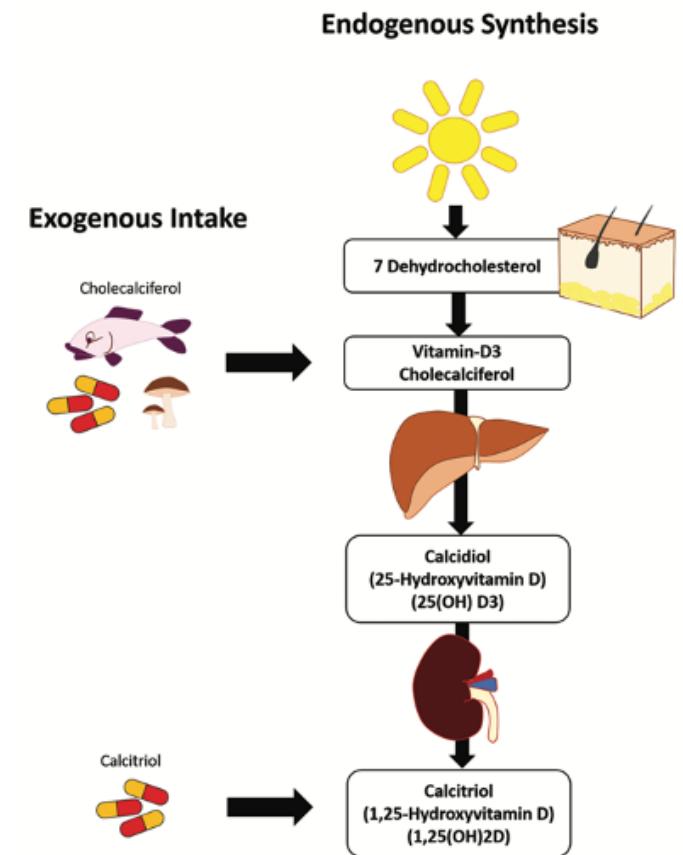


Abbildung 1: Schematische Darstellung der endogenen Synthese und exogenen Aktivierung von Vitamin D<sup>(18)</sup>

chenfresszellen“) und zur Mobilisierung von Calcium und Phosphat aus dem Knochengewebe. Die Folge ist ein erhöhter Calciumspiegel im Blut und ein erniedrigter Gehalt an Mineralien in den Knochen (Osteopenie, Osteoporose). Die Synthese und Ausschüttung von PTH wird durch Calcitriol gehemmt. Calcitriol vermindert die Ausscheidung von Calcium durch die Nieren und erhöht das zur Verfügung stehende Calcium durch Absorption im Darm. Damit verbunden ist eine erhöhte Osteoblastenaktivität, also die Fähigkeit, gesunden neuen Knochen zu bilden<sup>(21)</sup>. Calcitriol ist für eine ungestörte Knochenheilung zwingend notwendig, da es neben der Aktivierung von Osteoblasten auch Osteoklasten hemmt<sup>(22-24)</sup>.

Eine wichtige Aufgabe des Vitamin D besteht, wie oben bereits aufgeführt, in der Förderung der Resorption von

Mineralien im Darm und deren Rückresorption in den Nierenend tubuli. Um dies permanent zu gewährleisten, wird der Spiegel des Hormons Calcitriol in der Zelle unabhängig von der aktuellen Vitamin-D3-Bildung mit Hilfe der Sonne oder der Vitamin-D3-Aufnahme über die Nahrung über einen kybernetischen Regelkreis gesteuert.

Bei einem erhöhten Calciumspiegel im Blut wird Calcitriol herunterreguliert, was die Calcium-Resorption bzw. Rückresorption reduziert. Auch das Parathormon wird gesenkt, um weniger Calcium aus den Knochen zu mobilisieren. Ein sehr sinnvoller Regelkreis, welcher einer Hyperkalzämie, also einem überhöhten Blut-Calcium-Spiegel mit dem Risiko der Arteriosklerose, entgegenwirkt. Läuft dieser Regelkreis regelrecht ab, so wird immer genau so viel Calcitriol gebildet, dass der Calciumspiegel im Blut ausgewogen ist (Abb. 2).

Liegt aufgrund einer ungenügenden Bildung mit Hilfe des Sonnenlichts (was von der Natur niemals vorgesehen war, da die Menschheit in Afrika entstanden ist<sup>(25)</sup>) und zu geringer Aufnahme über die Nahrung ein Vitamin-D3-Mangel vor, dann entsteht, auf dem Boden einer im allgemeinen bereits bestehenden Stressbelastung, noch zusätzlicher Stress. Dies bedeutet, dass der Mensch in den sauren pH-Bereich absinkt. Da der Blut-pH-Wert jedoch immer bei knapp 7,4 reguliert werden muss, um lebenswichtige Funktionen aufrecht zu erhalten, wird zur Abpufferung und Neutralisierung des Blutes Calcium vermehrt aufgenommen bzw. über das Parathormon aus dem Knochen mobilisiert. Damit wird der oben beschriebene Regelkreis außer Kraft gesetzt. Zwar wird die Normalisierung des Blut-pH-Wertes erreicht, allerdings führt der erhöhte Calciumspiegel zu einem weiteren fatalen Absinken des Calcitriols - ein Teufelskreis.

Neben der Bedeutung für den Calciumstoffwechsel und den Knochenaufbau hat Vitamin D3 immunologische und metabolische Effekte auf unseren Körper.

Es steuert mehr als 2.000 verschiedene Gene und das Immunsystem<sup>(19)</sup>, indem es die erworbene (v.a. im Falle von Autoimmunerkrankungen überaktive) Immunantwort nach unten und die angeborene unspezifische Immunantwort nach oben reguliert. Rezeptoren für Vitamin D sind in einigen Zelltypen unseres Immunsystems zu finden, z.B. in T-Lymphozyten, insbesondere T-Hel-

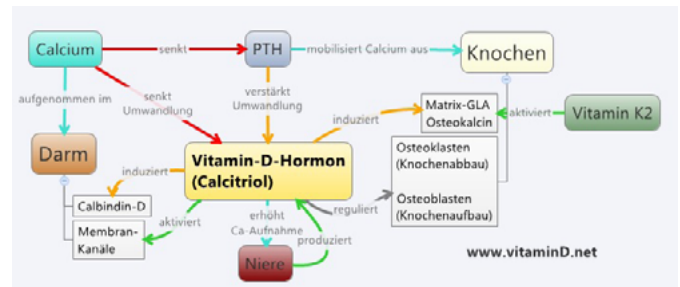


Abbildung 2: Regelkreis für adäquaten Calciumspiegel im Blut

ferzellen<sup>(27)</sup>. Durch aktiviertes Vitamin D3 wird die Bildung antimikrobieller Peptide (AMPs) an Haut und Schleimhaut stimuliert, was sich entzündlich auswirkt<sup>(28)</sup>. Diese AMPs töten Mikroorganismen, also Bakterien und Viren, oft schneller und effektiver ab, als das erworbene Immunsystem mit der Aktivierung von spezialisierten Abwehrzellen. Die bei ausreichender Vitamin-D3-Versorgung bestehende Grippeeresistenz beruht auf der Hemmung des Transkriptionsfaktors NF- $\kappa$ B<sup>(29,30)</sup>. NF- $\kappa$ B ist ein Protein, welches durch Zellstress aktiviert wird und sowohl eine Entzündungskaskade als auch die Bildung freier Radikale hervorruft. Vitamin D spielt somit eine regulierende Rolle im Rahmen von Zellstress-Reaktionen, vorausgesetzt, es ist ein ausreichender Vorrat seiner Speicherform 25-OH-D3 (Calcidiol) vorhanden.

Vitamin D trägt dazu bei, uns in den Parasympathikus als Gegenpol zur Stressreaktion zu bringen. Es sorgt für erholsame Entspannung und gesunden Schlaf<sup>(31-33)</sup>.

## Pathophysiologie

Es wurde festgestellt, dass die Verbreitung von chronischen Erkrankungen wie Diabetes mellitus und Multiple Sklerose mit der Distanz zum Äquator und somit bei geringerer Sonneneinstrahlung und weniger Aufenthalt im Freien ansteigt. Durch stressgeprägte Lebensumstände entsteht eine systemische Azidose, die der Organismus durch Resorption von Calcium aus dem Knochen versucht abzuf puffern, um den Blut-pH-Wert bei 7,4 konstant zu halten. Dadurch wird dem Körper ein ausreichend hoher D3-Spiegel simuliert, was den meist vorhandenen Mangel an Vitamin D3 zusätzlich fördert.



Da Vitamin D das Immunsystem unterstützt, kann ein Mangel vielfältige Auswirkungen haben<sup>(34)</sup>. Autoimmunerkrankungen wie Multiple Sklerose oder rheumatoide Arthritis treten gehäuft bei niedrigem Vitamin-D-Spiegel auf<sup>(26)</sup>. Die Ausschaltung der Vitamin-D-Rezeptoren von Immunzellen führte in Versuchen zu Ausbrüchen entzündlicher Darmerkrankungen. Vitamin-D-Mangel kann zu einer Dysbiose des Darmmikrobioms führen und eine Kolitis auslösen<sup>(35)</sup>. Das Mikrobiom, unser größtes Immunorgan, ist abhängig von Vitamin D<sup>(36)</sup>.

Studien belegen eine erhöhte Prädisposition zu Atemwegsinfektionen bei Kindern und Jugendlichen<sup>(37,38)</sup>. Neben Infektanfälligkeit sind weitere typische Mangelsymptome Rachitis, Osteoporose, Zahnfleischentzündungen u.v.m.<sup>(39-43)</sup>. Neben Herz-Kreislauf-Störungen kann es zu reduzierter Muskelstärke, Wachstumsstörungen, erhöhter Frakturanfälligkeit, Schlaf- und Konzentrationsstörungen und Depressionen kommen<sup>(34,39,42,44-50)</sup>. Neurologische Erkrankungen wie Schizophrenie oder Autismus sind abhängig von Vitamin D<sup>(36)</sup>.

Eine Studie aus dem Jahr 2016 wies bereits darauf hin, dass Meidung des Sonnenlichts als Risikofaktor für einen frühzeitigen Tod auf gleicher Stufe mit dem Rauchen steht<sup>(51)</sup>.

### Präventive und therapeutische Bedeutung

Es wurde eine vorbeugende Wirkung von Vitamin D hinsichtlich kardiovaskulären Erkrankungen einschließlich Herzinfarkt, Krebserkrankungen, MS und chronischer Müdigkeit, ausgelöst durch die permanente Aktivierung des NF- $\kappa$ B, nachgewiesen<sup>(39,44,52-57)</sup>.

Die Bedeutung von Vitamin D für die Prävention und Therapie infektiöser und chronischer Erkrankungen könnte auf seine anti-inflammatorische und immunmodulierende Wirkung zurückzuführen sein. Studien zeigen seine antivirale Wirkung im Zusammenhang mit Influenzainfektionen<sup>(58,59)</sup>.

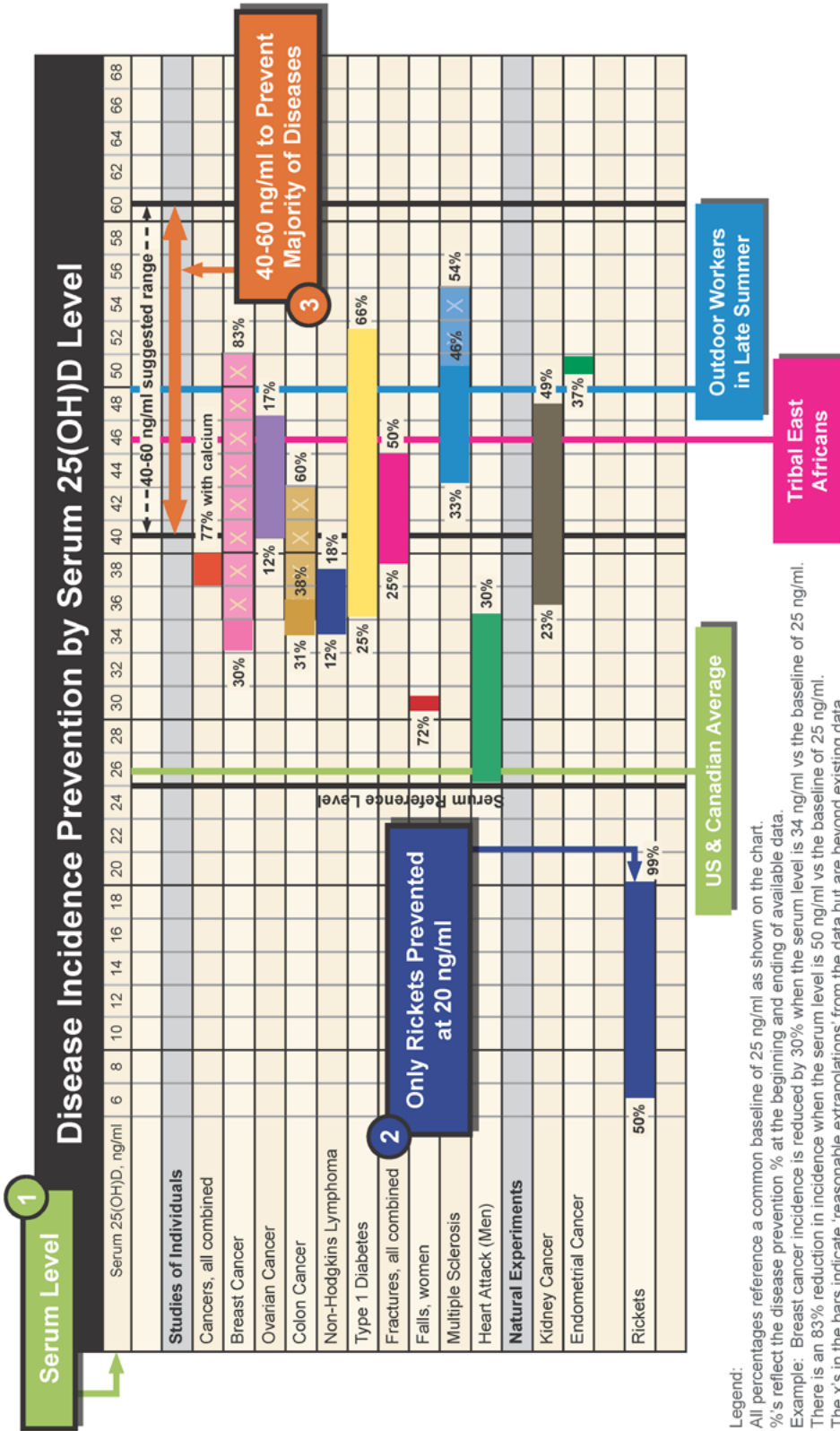
Auch bei COVID-19-Patienten wird der Nutzen von Vitamin D zunehmend aufgezeigt<sup>(60,61)</sup>. Im Rahmen seiner wichtigen Funktionen bei der angeborenen und erworbenen Immunabwehr stimuliert es unter anderem die Produktion der bereits genannten AMPs wie Defensin und Cathelicidin, welche als endogene Antibiotika funktionieren und unter anderem Influenza- und Coronaviren

abtöten<sup>(62,63)</sup>. Es wirkt auch als Modulator von B- und T-Zellen und begrenzt Entzündungsprozesse. In einer Studie konnte bei Mäusen nach der anfänglichen Phase der Sensibilisierung auf ein Allergen mit einer Vitamin-D-Supplementierung ein hoher Spiegel an Eosinophilen und eine Entzündungsreaktion in der Lunge verhindert werden<sup>(64)</sup>. Außerdem schützt Vitamin D die Lunge, indem es sich positiv auf das blutdruckregulierende Renin-Angiotensin-Aldosteron-System (RAS) auswirkt und bakteriell ausgelöste Lungenschäden lindert<sup>(65)</sup>.

Eine Vitamin-D3-Hochdosis-Therapie bewirkt nicht nur immer eine Leistungssteigerung, sondern reduziert die Stressanfälligkeit und verbessert die Stimmung. Es dürfte kaum ein effektiveres Anti-Depressivum geben als Vitamin D3<sup>(66,67)</sup>.

Auch in der Onkologie wird immer mehr auf die positiven Effekte von Vitamin D hingewiesen. So belegen viele Studien, dass niedrige Vitamin-D-Spiegel bei Patienten mit Kolonkarzinom, Brustkrebs sowie akuter myeloischer und chronisch lymphatischer Leukämie mit einem schlechteren klinischen Verlauf und einer schlechteren Prognose in Zusammenhang stehen können<sup>(68-70)</sup>. In einer Studie wird darauf hingewiesen, dass Patienten mit B-Zell-Lymphom von einer Vitamin-D-Gabe zusätzlich zur Antikörpertherapie mit Rituximab profitieren<sup>(71)</sup>. Bei Patienten mit metastasierendem Kolonkarzinom zeigt eine Studie, dass ein hoher Vitamin-D-Spiegel das progressionsfreie Überleben verlängert<sup>(72)</sup>. In einer anderen Studie untersuchte man über einen Beobachtungszeitraum von 13 Jahren 351 Patienten mit Hodgkin-Lymphom. Es konnte gezeigt werden, dass die Patienten mit einem Vitamin-D-Mangel ein verringertes progressionsfreies Überleben und Gesamtüberleben aufwiesen<sup>(73)</sup>. Vitamin D wird sogar eine antikanzerogene Wirkung zugesprochen und es wird empfohlen, es als neuartiges und wirtschaftliches Krebsmittel einzusetzen<sup>(74)</sup>.

Eine Übersichtsarbeit (siehe Abb. 3 S. 58) zeigte, dass Patienten mit einem Serumspiegel von 40-60 ng/ml der Speicherform 25-OH-D3 vor den meisten chronischen Erkrankungen geschützt sind<sup>(75)</sup>!



**Legend:**  
 All percentages reference a common baseline of 25 ng/ml as shown on the chart.  
 %'s reflect the disease prevention % at the beginning and ending of available data.  
 Example: Breast cancer incidence is reduced by 30% when the serum level is 34 ng/ml vs the baseline of 25 ng/ml.  
 There is an 83% reduction in incidence when the serum level is 50 ng/ml vs the baseline of 25 ng/ml.  
 The X's in the bars indicate 'reasonable extrapolations' from the data but are beyond existing data.

References:  
 All Cancers: Lappe JM, et al. Am J Clin Nutr. 2007;85:1586-91. Breast: Garland CF, Gorham ED, Mohr SB, Grant WB, Garland FC. Breast cancer risk according to serum 25-Hydroxyvitamin D: Meta-analysis of Dose-Response (abstract). American Association for Cancer Research Annual Meeting, 2008. Reference serum 25(OH)D was 5 ng/ml. Garland, CF, et al. Amer Assoc Cancer Research Annual Mtg, April 2008. Colon: Gorham ED, et al. Am J Prev Med. 2007;32:210-6. Diabetes: Hyppönen E, et al. Lancet. 2001;358:1500-3. Endometrium: Mohr SB, et al. Prev Med. 2007;45:323-4. Falls: Bree KE, et al. J Am Geriatr Soc. 2007;55:234-9. Fractures: Bischoff-Ferrari HA, et al. JAMA. 2005;293:2257-64. Heart Attack: Giovannucci et al. Arch Intern Med/Vol 168 (No 11) June 9, 2008. Multiple Sclerosis: Munger KL, et al. JAMA. 2006;296:2832-8. Non-Hodgkin's Lymphoma: Purdue MP, et al. Cancer Causes Control. 2007;18:989-99. Ovary: Tworoger SS, et al. Cancer Epidemiol Biomarkers Prev. 2007;16:783-8. Renal: Mohr SB, et al. Int J Cancer. 2006;119:2705-9. Rickets: Arnaud SB, et al. Pediatrics. 1976 Feb;57(2):221-5. Canadians: Janz T, Pearson C. Vitamin D blood levels of Canadians. Statistics Canada. 2013 January; ISSN 1925-6493. US: Al-khalidi et al. Standardized serum 25-hydroxyvitamin D concentrations are inversely associated with cardiometabolic disease in U.S. adults: a cross-sectional analysis of NHANES, 2001-2010. Nutrition Journal. 2017. 16:16. Tribal Africans: Luxwolda M.F. et al. Traditionally living populations in East Africa have a mean serum 25-hydroxyvitamin D concentration of 115 nmol/L. Br J Nutr. 2012 November; 108(9):1557-61. Outdoor Workers: Barger-Lux M.J. Heaney R.P. Effects of Above Average Summer Sun Exposure on Serum 25-Hydroxyvitamin D and Calcium Absorption. J Clin Endocrinol Metab. 2002 November. 87(11):4952-6

Copyright: GrassrootsHealth, 05/11/2017 www.grassrootshealth.net

Chart prepared by: Garland CF, Baggerly CA

Abbildung 3: Inzidenz von Erkrankungen in Abhängigkeit von 25-OH-D3-Spiegel (166)

## Bedeutung von Vitamin D für die Sportmedizin

Aus den dargestellten Aspekten ergeben sich wichtige Gesichtspunkte auch für die Sportmedizin. Die skeletale Wirkebene ist für einen stabilen Bewegungsapparat, der auch extremen Belastungen standhält, ebenso bedeutsam wie für eine rasche und vollständige Frakturheilung nach Verletzungen. Der anti-inflammatorische Aspekt in Verbindung mit einem verringerten Entzündungsgrad der Muskulatur ist für eine rasche Heilung im Zusammenhang mit Mikroverletzungen bei hoher Trainings- und Wettkampfbelastung bedeutsam<sup>(76)</sup>. Auch die immunmodulatorische Ebene ist im Hinblick auf das besonders beanspruchte Immunsystem des Leistungssportlers von nicht zu unterschätzender Bedeutung, gerade im Hinblick auf virale Erkrankungen.

Von speziellem Interesse für die Sportmedizin sind die Erhöhung der maximalen Sauerstoffaufnahme<sup>(77)</sup> und die verbesserte Belastbarkeit des kardiopulmonalen Systems<sup>(78)</sup>. Im Zusammenhang mit Aufbau und Leistungsfähigkeit der Muskulatur wird eine besondere Bedeutung für Muskelfasern des Typs II herausgestellt, z.B. für Fußballer<sup>(79)</sup>. Insgesamt spricht vieles dafür, dass Vitamin D Leistung und Regeneration fördert und die Verletzungsanfälligkeit senkt. Allerdings zeigen hier neuere Untersuchungen inkonsistente Ergebnisse, es besteht noch großer Forschungsbedarf. Unklarheit herrscht insbesondere in Bezug auf den individuell optimalen Vitamin-D-Status<sup>(80)</sup>.

## Bedeutung für die Zahnmedizin

Auch in der Zahnmedizin wurde die Bedeutung von Vitamin D vielfach beschrieben. In einer Studie wurde gezeigt, dass durch eine kohlenhydratarme Ernährung mit gleichzeitig ausreichender Deckung des Bedarfs an Omega-3-Fettsäuren, Ballaststoffen, Vitamin C und D3 sowie Antioxidantien grundsätzlich Zahnfleisch- und Zahnbett-Entzündungen verhindert werden können<sup>(81)</sup>. Eine fortgeschrittene Parodontitis muss daher heute nicht mehr ausschließlich chirurgisch behandelt werden, sondern kann durch die Versorgung mit den genannten Vitaminen und Mineralstoffen vorgebeugt und behandelt werden. Patienten mit hohem Vitamin-D-Spiegel zeigten in einer Studie deutlich weniger Zahnfleischbluten, geringere Taschentiefen und weniger Zahnverlust<sup>(82)</sup>.

Neben Gingivitis/ Parodontitis und Zahnverlust konnten Zusammenhänge auch zwischen Vitamin-D-Mangel und Karies sowie der Molaren-Inzisiven-Hypomineralisation belegt werden<sup>(83-89)</sup>. Vitamin D hemmt das Wachstum und die Expression von Virulenzfaktoren des parodontalen Markerkeims *Porphyromonas gingivalis*<sup>(90)</sup>; auch wird durch Vitamin D die antibakterielle Aktivität oraler Epithelzellen gegen den parodontalen Keim *Aggregatibacter actinomycetemcomitans* erhöht<sup>(91)</sup>. Erhöhte Vitamin-D-Werte beeinflussen den lokalen Knochenumbau positiv<sup>(92)</sup>. Eine Studie von Choukroun et al. belegt die Bedeutung von Vitamin D hinsichtlich des Knochenaufbaus, von welchem die Einheilung von Implantaten abhängt<sup>(93)</sup>. 1,25-(OH)<sub>2</sub>-D<sub>3</sub> (Calcitriol) ist das wichtigste Hormon, welches in die Knochenbildung involviert ist und gleichzeitig die Entzündungsbereitschaft reduziert. Ein Mangel an Vitamin D hemmt die Einheilung von Implantaten und erhöht das Infektionsrisiko<sup>(93-95)</sup>.

Auch zahnärztliche Röntgenbilder können Auskunft über einen Vitamin-D-Mangel geben. Bei Patienten mit schwerem Vitamin-D-Mangel sind die Pulpahörner asymmetrisch und verengt und erinnern optisch an einen Stuhl mit harter Lehne. Gesunde Pulpa ähnelt einem runden Bogen mit breiteren Pulpahörnern<sup>(96)</sup>.

## Laborstatus und empfohlene Zufuhr

Die dargestellten Erkenntnisse zeigen die Bedeutung eines angemessenen Vitamin-D-Spiegels. Zu seiner Bestimmung ist die 25-(OH)-D<sub>3</sub>-Serumkonzentration als verlässlicher Marker anerkannt<sup>(97)</sup>. Je nach Untersuchungslabor wird die Vitamin-D-Konzentration in Nanogramm per Milliliter (ng/ml) oder in Nanomol per Liter (nmol/l) angegeben, wobei 1 nmol/l äquivalent ist zu 0,4 ng/ml.

Es ist angesichts unserer derzeitigen Lebensweise, gerade in weit vom Äquator entfernten Lebensbereichen mit hohem Stresslevel, nicht möglich, den für unsere Gesundheit notwendigen Vitamin-D-Spiegel durch ausreichenden Aufenthalt in der Sonne zu erreichen. Auch wenn die natürliche Sonneneinstrahlung optimal wäre, können wir heutzutage nicht mehr auf die Einnahme von Vitamin D<sub>3</sub> verzichten, um uns vor akuten und chronischen Krankheiten zu schützen und optimale Langzeitprognosen für Keramikimplantate garantieren zu können.

Die empfohlene Tagesdosis wurde in Deutschland erst im Jahre 2012 von 400 Einheiten auf 800 Einheiten täglich erhöht<sup>(98)</sup>. Im Jahr 2018 wurde publik, dass die aktuellen Empfehlungen für die Tagesdosis von Vitamin D3 zu niedrig angesetzt wurden<sup>(99-101)</sup>, und zwar aufgrund eines Rechenfehlers um den Faktor 10<sup>(102)</sup>!

Schwangeren Frauen wird ein Vitamin-D-Spiegel über 40ng/ml empfohlen, um Mutter und Fötus zu schützen<sup>(103)</sup>.

In einer aktuellen Publikation<sup>(18)</sup> wird empfohlen, einen Vitamin-D-Spiegel zwischen 40 und 80 ng/ml im Serum anzustreben. Die Dosierung sollte individuell unter Laborkontrolle alle drei Monate erfolgen. Bei einem Vitamin-D-Mangel im Hinblick auf den genannten Grenzwert (weniger als 40 ng/ml) sollte eine tägliche Dosis von 10.000 IE für drei Monate verabreicht werden, um den Mangel auszugleichen. Als Erhaltungsdosis für einen Vitamin-D-Wert im Bereich von 40 bis 80 ng/ml eignet sich eine tägliche Dosis von 5.000 IE. Wenn es zu einer Überschreitung dieses Bereiches kommen sollte (> 80 ng/ml), empfiehlt es sich, die Dosis auf 1.000 IE zu reduzieren (siehe Abb. 4). Im Falle von eingeschränkten Organfunktionen oder metabolischen Erkrankungen sollte die Dosis entsprechend individualisiert werden.

Im Rahmen der Vorbereitung auf einen oralchirurgischen Eingriff ist eine schützende Dosis von mehr als 10.000 I.E. pro Tag sinnvoll, um den Patienten optimal auf den Eingriff vorzubereiten.

### Sicherheit

Eine Sichtung der Sicherheitsdaten in randomisierten kontrollierten klinischen Studien mit einer Tagesdosis von 5.000 bis 10.000 IE/d zeigte keine Vitamin-D-Intoxikation. Lediglich in Studien aus den 30er- und 40er-Jahren des vergangenen Jahrhunderts mit extrem hohen Tagesdosen von Vitamin D zwischen 60.000 und 600.000 IE/d wurde über Hyperkalzämie als Folge der unphysiologisch hohen Dosen berichtet<sup>(18)</sup>.

### Cofaktoren

Wichtig ist es, bei einer Langzeitanwendung Vitamin D3 mit Vitamin K2/mk7 zu kombinieren, um eine mögliche Hyperkalzämie zu vermeiden<sup>(104)</sup>. Das Verhältnis von Vit-

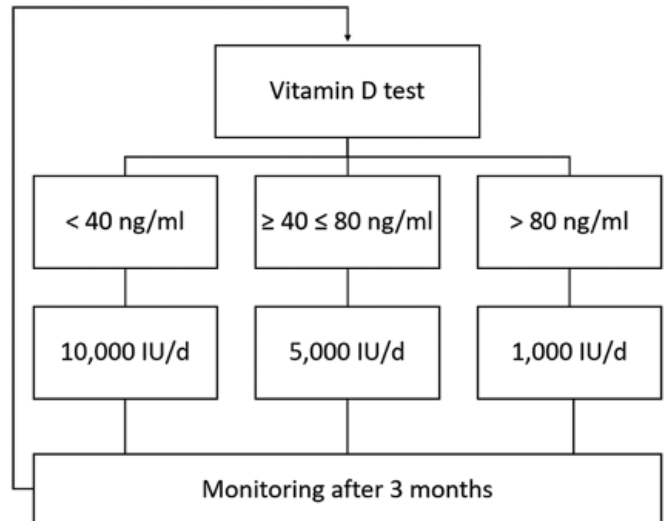


Abbildung 4: Supplementierungsprotokoll von Vitamin D bei gesunden Erwachsenen zur Aufrechterhaltung eines angemessenen Vitamin-D-Status<sup>(18)</sup>

amin D3 zu K2/ mk7 sollte bei 10.000 I.E. D3 zu 100µg K2/mk7 liegen.

Für die Umwandlung in das aktive Vitamin-D-Hormon und für den weiteren Transport im Organismus wird vor allem Magnesium benötigt<sup>(105-107)</sup>. Ein Mangel an Magnesium kann den gesamten Haushalt von PTH, Calcium und Vitamin D blockieren<sup>(108)</sup>. Es ist sehr wichtig, bei der Gabe von hohen Dosen Vitamin D3 genügend Magnesium zu verabreichen, um einem Magnesiummangel vorzubeugen<sup>(109)</sup>. Dies ist bei der Zusammensetzung von BASELINE und BOOST berücksichtigt.

Für die Proteinsynthese und Aktivierung einiger Gene ist zusätzlich Vitamin A in ausgewogener Konzentration zu Vitamin D erforderlich<sup>(110)</sup>. Wenn das Verhältnis unausgeglichen ist, verhalten sich die Vitamine wie Gegenspieler und die Wirkung von Vitamin D wird beeinträchtigt<sup>(111)</sup>. Die Wirkungen der Vitamine A und D sind sehr eng miteinander verbunden. „Beim Ablesen eines Gens verschmelzen die Rezeptoren für Vitamin-D-Hormon (VDR) und Vitamin-A-Hormon (RXR), so dass die eigentlichen Effekte des Sonnenhormons 1,25-(OH)2-D häufig gemeinsam mit dem Vitamin-A-Hormon (Retinsäure)

erfolgen<sup>(112)</sup>. Nach Eindringen in den Zellkern kann dieser Komplex an das sog. Vitamin D responsive element (VDRE) in der DNA binden und die Transkription vieler Gene steuern. Daraufhin kann die Synthese der genannten antimikrobiellen, insbesondere antiviralen AMPs erfolgen, wodurch nicht zuletzt die Infektiosität von Erkältungsviren gesenkt werden kann<sup>(112)</sup>.

Auch ein Zink-Mangel schränkt die Funktion von Vitamin D ein. Zink wird benötigt, um die Vitamin-D-Rezeptoren, die sich an fast allen Zellen befinden, zu bilden<sup>(113)</sup>.

### Exkurs: die Sinnhaftigkeit von Sonnencremes

Es ist wichtig zu wissen, dass für die Produktion von Vitamin D<sub>3</sub> ausschließlich die langwellige UV-B-Strahlung verantwortlich ist, die den geringeren Anteil der UV-Strahlung ausmacht. Sie ist für unsere Haut ungefährlich. Die kürzeren UV-A-Strahlen dagegen dringen tiefer in die Haut ein und sind für Zellschädigung und Hautalterung verantwortlich, bilden jedoch kein Vitamin D<sub>3</sub>. Deshalb ist es besser, kurz in die Mittagssonne zu gehen, welche reich an UV-B ist, als der weitverbreiteten Annahme zu folgen, die weniger intensive Morgen- und Abendsonne zu bevorzugen, die nur UV-A enthält<sup>(7)</sup>.

Praktisch alle Sonnencremes haben lediglich einen UV-B-Filter eingebaut, so dass einerseits fatalerweise die Bildung von Vitamin D<sub>3</sub> in der Haut verhindert wird, andererseits die Menschen mehr Zeit in der Sonne verbringen und dadurch ihre Haut durch eine höhere UV-A-Exposition schädigen. Eine über 20-jährige Forschungstätigkeit an mehr als 30.000 Probanden am Karolinska-Institutes in Stockholm zeigt, dass Sonnencreme nachweislich für die Entstehung von Hautkrebs verantwortlich ist<sup>(114)</sup>. Auch eine andere Studie zeigt dies<sup>(115)</sup>.

Hierzu trägt sicherlich auch die schleichende Vergiftung durch die in Sonnencremes enthaltenen Gifte bei. Sie werden von der Haut leicht aufgenommen, denn schließlich ist sie eines der besten Resorptionsorgane mit einer Fläche von 1,5-2 Quadratmetern. Nanopartikuläres Titandioxid (E 171), welches in fast allen Sonnencremes enthalten ist, schädigt die DNA und fördert die Entstehung von Alzheimer, Epilepsie und Autismus. Das eben-

falls enthaltene nanopartikuläre Zinkoxid<sup>(116)</sup> steht im Verdacht, Darm- und Hirnstammzellen abzutöten<sup>(117)</sup>.

Abgesehen davon enthalten fast alle Sonnencremes die beiden „Supergifte“ Oxybenzon und Octinoxat<sup>(118,119)</sup>. Aus diesem Grunde hat Hawaii als erster amerikanischer Staat den Verkauf und die Anwendung von Sonnencremes verboten, da diese Gifte die Korallen zerstören<sup>(120-122)</sup>. Interessanterweise sprechen die Presseartikel die fatale Wirkung der beiden Supergifte auf die Korallen an, jedoch mit keinem Wort die Wirkung auf den Menschen.

### Bedeutung innerhalb des THE SWISS BIOHEALTH CONCEPT

Mit der Dosierung im Rahmen der präoperativen Mikronährstofftherapie (siehe S. 46) in den zwei bis vier Wochen vor einem OP-Termin wird regelmäßig ein Spiegel von mindestens 70 ng/ml 25-Hydroxy-D<sub>3</sub> (Calcidiol) im Blut erreicht. Wir gehen davon aus, dass diese Dosis die Patienten optimal auf einen chirurgischen Eingriff vorbereitet.

In den letzten Jahren wird zunehmend die sogenannte Vitamin-D-Rezeptorblockade diskutiert. Diese wird in Zusammenhang gebracht mit einer Aktivierung von in die DNA eingelagerten Retroviren durch Umwelt- und Zahntoxine. Dadurch erklärt sich, dass nach erfolgter Sanierung im Sinne des ALL-IN-ONE-Konzeptes überraschenderweise oft deutlich geringere Mengen an Vitamin D<sub>3</sub> genügen, um den Wert von 70ng/ml zu halten. Vor der Sanierung muss bei Vorliegen einer Rezeptorblockade durch eine massive kompetitive Flutung des Systems mit hohen Dosen von Vitamin D<sub>3</sub> reagiert werden, um den geforderten Wert > 70 ng/ml zu erzielen. Dies gelingt in nahezu allen Fällen mit der von uns eingesetzten Mikronährstoffmischung. Selten muss auf Vitamin-D<sub>3</sub>-Dosen von bis zu 100.000 I.E. pro Tag erhöht werden.

### VITAMIN K2

Bereits 1945 entdeckte Dr. Weston Price einen neuen „vitaminähnlichen Aktivator“, welcher laut seinen Forschungen eine zentrale Rolle bei kindlichem Wachstum und der Entwicklung, bei der Einlagerung von Mineralien

in den Knochen, bei Zahnstellung und Körperbau, Gehirnfunktion und Fortpflanzung spielt und dessen Mangel an Karies, Herzerkrankungen und Alterung beteiligt ist. Er nannte diesen Faktor „Aktivator X“. Erst im Jahr 2008 wurden von Christopher Masterjohn die Studien von Dr. Weston Price mit denen des United States Department of Agriculture sowie der Turfts University zusammengeführt<sup>(123)</sup>. Dabei stellte sich eindeutig heraus, dass Aktivator X identisch ist mit Vitamin K2.

## Vorkommen

Es existieren zwei natürlich vorkommende Formen von Vitamin K: Vitamin K1 und Vitamin K2. Vitamin K1 wird auch als Phyllochinon, Vitamin K2 als Menachinon bezeichnet.

Vitamin K1 ist Bestandteil pflanzlicher Lebensmittel. Es findet sich besonders im Blattgrün von Kräutern und grünen Gemüsesorten, da es eine wichtige Rolle bei der Photosynthese spielt.

Vitamin K2 ist tierischen oder bakteriellen Ursprungs. Es findet sich in fermentierten pflanzlichen Lebensmitteln. Besonders Vitamin-K2-haltig ist das in Japan populäre Lebensmittel Natto, welches aus fermentierten Sojabohnen besteht. Im Darm kann Vitamin K2 zu einem geringen Anteil von einer gesunden Darmflora gebildet werden. Bekannteste Vertreter der Menachinone sind MK-4 und MK-7.

Im Vergleich der beiden Formen von Vitamin K stellt Vitamin K2 gegenüber Vitamin K1 die aktivere Form dar, die vom Organismus besser aufgenommen und verteilt werden kann. Die westliche Ernährung enthält jedoch zu circa 90 % Vitamin K1<sup>(124)</sup>.

## Physiologische Bedeutung

Vitamin K ist für die Synthese und Aktivität der GLA (Gamma-Carboxylglutaminsäure)-Proteine nötig. Sie werden durch eine von Vitamin K abhängige Carboxylierungsreaktion aktiviert<sup>(125)</sup> und besitzen vielfältige Funktionen. Vitamin K2 scheint die stärkste Gamma-Carboxylierungsaktivität zu besitzen<sup>(8)</sup>.

Das vermutlich wichtigste GLA-Protein ist das Osteocal-

cin. Es spielt eine wichtige Rolle beim Calcium-Stoffwechsel in Geweben wie Gefäße, Bindegewebe und Knochen. Es ist nur in carboxylierter Form wirksam (aktiviertes Osteocalcin) und sollte in ausreichender Menge vorliegen, wozu eine entsprechende Menge von Vitamin K notwendig ist. Die Synthese von Osteocalcin wird durch Calcitriol (aktive Form des Vitamin D3) eingeleitet. Auch das Matrix-GLA-Protein (MGP), das eine hohe Affinität zu Calcium-Ionen hat, trägt zur Mineralisation von Knochen bei und hemmt die Calciumablagerung in Blutgefäßen.

Generell ist Vitamin K dafür verantwortlich, dass die durch das Vitamin D3 im Darm resorbierten und in den Nierenend tubuli rückresorbierten Mineralien aus dem Blut in die Knochen transportiert werden.

Weitere GLA-Proteine aktivieren Gerinnungsfaktoren in der Leber und zwar Faktor II, VII, IX, X sowie die Proteine C, S und Z. Zudem können sie das MGP aktivieren.

Daneben spielt Vitamin K auch eine Rolle bei der Knorpelmineralisation, im Lipidstoffwechsel sowie in der mitochondrialen Atmungskette<sup>(8)</sup>.

## Pathophysiologie

Ein Vitamin-K-Mangel führt zu einer Abnahme der Knochendichte und zu einer Störung des Knochenaufbaus. Er kann sich u.a. auch in der Form von kardiovaskulären Erkrankungen äußern<sup>(126)</sup>. Aufgrund seiner großen Rolle bei der Blutgerinnung kann ein Mangel zu Blutungen und zu verlängerten Gerinnungszeiten führen, z.B. im Rahmen von Operationen.

## Präventive und therapeutische Bedeutung

Vitamin K optimiert die Knochendichte und kann in der Prävention und Therapie von Osteoporose eingesetzt werden<sup>(121,127,128)</sup>. Es inhibiert durch die oben beschriebenen Mechanismen eine vaskuläre Kalzifikation. Dadurch beugt es der Volkskrankheit Arteriosklerose vor und schützt vor Herz- und Gefäßerkrankungen<sup>(129-131)</sup>. Dadurch besteht ein geringeres Risiko für Herzerkrankungen einschließlich Herzinfarkt.

Auch gibt es Belege dafür, dass dieses Vitamin die Gehirnfunktion verbessert durch Beeinflussung der Sphingolipid-Synthese<sup>(132)</sup>, dass es antitumoröse Wirkung besitzt<sup>(133)</sup> sowie Diabetes Typ II verhindern<sup>(134)</sup> und die Fruchtbarkeit bei Männern erhöhen kann<sup>(135)</sup>.

Somit sind die Forschungsergebnisse von Dr. Weston Price zur überragenden Bedeutung des „Aktivator X“ durch die moderne Forschung weitgehend bestätigt.

### Bedeutung für die Zahnmedizin

Aufgrund des positiven Effektes auf den Knochenstoffwechsel spielt es eine tragende Rolle bei chirurgischen Eingriffen am Kiefer, z.B. bei Zahnextraktionen oder in der Implantologie. Auch kann Vitamin K vor Karies schützen<sup>(136)</sup>.

### Empfohlene Zufuhr

Die Deutsche Gesellschaft für Ernährung (DGE) gibt als Schätzwerte für eine angemessene Zufuhr 60-65 µg für Frauen und 70-80 µg für Männer an<sup>(137)</sup>, wobei nicht zwischen Vitamin K1 und K2 unterschieden wird. Dies orientiert sich am Bedarf für die Regulation der Gerinnung. Für einen optimalen Knochenmetabolismus sind vermutlich deutlich höhere Dosen erforderlich, die in der Größenordnung von 100 bis über 1000 µg pro Tag liegen<sup>(8)</sup>.

### Sicherheit und Interaktionen

Vitamin K2 kann auch bei Verwendung sehr hoher Dosen nicht überdosiert werden. Patienten, die auf gerinnungshemmende Medikamente angewiesen sind, sollten die Einnahme jedoch beschränken<sup>(138)</sup> und mit ihrem Arzt besprechen. Bis zu einer Dosis von 100 µg pro Tag stört es nicht die Wirkung von Gerinnungshemmern wie Marcumar®.

### Cofaktoren

Pro 10.000 I.E. Vitamin D3 sind 100 µg Vitamin K2/mk7 erforderlich. Weitere Informationen zum Zusammenspiel mit Vitamin D finden Sie unter Vitamin D Cofaktoren (S. 60).

### Bedeutung innerhalb des THE SWISS BIOHEALTH CONCEPT

Wegen seiner herausragenden Bedeutung für den Knochenmetabolismus legen wir großen Wert auf eine angemessene Vitamin-K2-Versorgung. Dies wird durch die von uns empfohlene Mikronährstoffversorgung im Vorfeld von Operationen (siehe S. 46), aber auch durch Einnahme des Präparates D3 + MK-7 COMPLETE gewährleistet.

### VITAMIN C

Vitamin C ist ein wasserlösliches Antioxidans, das eine bedeutsame Rolle bei einer Vielzahl lebensnotwendiger Funktionen spielt.

### Vorkommen

Der Mensch ist ein sog. Defektmutant. Im Gegensatz zu den meisten Säugetieren kann er aufgrund eines fehlenden Enzyms Vitamin C nicht mehr selbst im Dünndarm aus Glukose synthetisieren, sondern muss es durch die Nahrung aufnehmen.

Leider enthält Orangensaft entgegen dem „Volks glauben“ lediglich die äußerst geringe Menge von 52 mg pro 100 ml. Im Vergleich dazu enthält die Acerolakirsche bis zu 1.700 mg pro 100 g<sup>(139)</sup>!

Die günstigste Möglichkeit ist es, sich Ascorbinsäure zu besorgen und diese mit einem natürlichen Kalk (z.B. Dolomit) und Wasser aufzulösen. So entsteht ein abgepuffertes Magnesium- und Calcium-Ascorbat. Natürliches Vitamin C mit Bioflavonoiden ist noch besser.

### Physiologische Bedeutung

Vitamin C gibt bei einer chemischen Reaktion im Körper sehr leicht Elektronen ab. Es ist ein starkes Reduktionsmittel und der Radikalfänger (Antioxidans) schlechthin. Es reduziert den oxidativen Stress für Zellen und Gewebe. Vitamin C unterstützt die Synthese von Carnitin, das für die Energiebereitstellung durch Fettsäure-Verwertung wichtig ist. Zudem aktiviert Vitamin C das Cytochrom-P450-System und aktiviert damit die Entgiftung.

Wie Vitamin D3 besitzt es eine Osteoblasten-aktivie-

rende und Osteoklasten-hemmende Wirkung, was den Knochenaufbau unterstützt und den Knochenabbau hemmt<sup>(140-144)</sup>. Es fördert den Aufbau von Kollagen und Bindegewebe<sup>(145,146)</sup>, zusammen mit den Aminosäuren Lysin und Prolin, und ist dadurch sehr wichtig für die Elastizität von Knochen und Geweben sowie für die Wundheilung.

Neben der Funktion bei der Wundheilung ist Vitamin C auch beim Infektionsschutz so wichtig wie Vitamin D3<sup>(8,147-149)</sup>. Diese immunologische Schutzwirkung kommt zustande durch Förderung der Synthese von Interferonen, Immunglobulinen und Komplementfaktoren, der Phagozytose und Chemotaxis sowie durch Erhöhung der Aktivität von natürlichen Killerzellen. Zudem beeinflusst es die Migration von Makrophagen und kann die Proliferation von T- und NK-Zellen verstärken. Weiterhin kann es die Bildung von Antikörpern erhöhen. Es hat anti-inflammatorische Wirkungen, indem es vor überschießenden pro-inflammatorischen Signalen wie Zytokinen oder Histamin schützt. Damit beugt es einer Gewebeerstörung vor.

Als weitere positive Wirkung auf den Organismus gewährleistet Vitamin C eine verbesserte Stresstoleranz im Zusammenhang mit der durch Glutamat und Dopamin vermittelten Neurotransmission (neuroprotektive und neuromodulative Wirkung). Zudem ist es an der Synthese von Neuropeptiden und -transmittern, z.B. von Noradrenalin aus Dopamin sowie von Serotonin beteiligt. Außerdem verhütet Vitamin C die Bildung krebserregender Nitrosamine und hemmt die DNA-, Protein- und Lipidperoxidase. Es wirkt selektiv tumorzytotoxisch durch Bildung von H<sub>2</sub>O<sub>2</sub>.

### Pathophysiologie

Skorbut ist das Krankheitsbild bei schwerem Vitamin-C-Mangel. Typische Symptome sind Parodontitis, Wundheilungsstörungen und Infektanfälligkeit<sup>(144,147,148,150-152)</sup>. Da Vitamin C sehr wichtig für die Elastizität von Geweben ist, kann es zu Blutungen aufgrund von Kapillarbrüchigkeit kommen. Ein bei Vitamin-C-Mangel auftretender Carnitin-Mangel verursacht Erschöpfung, Müdigkeit und Muskelschwäche.

### Präventive und therapeutische Wirkung

Eine Vitamin-C-Supplementierung verringert die Wahrscheinlichkeit einer gewöhnlichen Erkältung<sup>(153)</sup>. Vitamin C verhindert und lindert die Symptome von virusbedingten Atemwegsinfektionen<sup>(154)</sup>. Auch unter extremen Bedingungen, beispielsweise bei Sportlern, kann Vitamin C die Dauer einer Erkältung wirksam verringern<sup>(155)</sup>.

Bereits in den 30er Jahren des letzten Jahrhunderts wurde über die hilfreiche Wirkung von Vitamin C bei Pneumonien berichtet<sup>(156,157)</sup>. Bei einer Sepsis und bei einer starken Erhöhung der Zytokine sammeln sich Neutrophile in der Lunge an und zerstören dort die Alveolar-kapillaren, Alveolarflüssigkeit sammelt sich an. Vitamin C kann diesen Prozess wirksam verhindern, indem es die Aktivierung und Anhäufung von Neutrophilen verhindert.

Diese Erkenntnisse sind auch im Kontext von SARS-CoV2-Erkrankungen von größter Wichtigkeit. Dr. Richard Cheng, der im Winter 2019/ 2020 in Shanghai schwer an COVID-19 erkrankte Patienten mit Vitamin C behandelte, betont im Zusammenhang mit Erkrankungen an Coronaviren: „Eine frühe und ausreichend hohe Dosis von intravenösem Vitamin C ist entscheidend. Vitamin C ist nicht nur ein prototypisches Antioxidans, sondern auch an der Abtötung von Viren und der Verhinderung der Virusvermehrung beteiligt. Die Bedeutung von intravenösem Vitamin C in hohen Dosen liegt nicht nur auf antiviraler Ebene. Es ist das akute Atemnotsyndrom (ARDS), an dem die meisten Menschen bei coronaviralen Pandemien (SARS, MERS und jetzt NCP) sterben. Das ARDS ist ein weit verbreiteter Endweg, der zum Tod führt.“ NCP steht für Novel Coronavirus Pneumonia.

### Bedeutung für die Zahnmedizin

Vitamin C hat sowohl präventiv als auch therapeutisch eine große Bedeutung zur Verhinderung von Entzündungsprozessen wie z.B. Parodontitis und zur Gewährleistung einer ausreichenden Wund- und Knochenheilung nach zahnärztlichen Eingriffen.



## Empfohlene Zufuhr

Die empfohlene Tagesdosis für Erwachsene liegt in Deutschland offiziell bei 95-110 mg pro Tag<sup>(158)</sup> und kann in dieser Dosierung gerade eben mal Skorbut verhindern. Der zweifache Nobelpreisträger Prof. Linus Pauling empfahl, 10 bis 20 g Vitamin C intravenös zu infundieren. Er begründete dies mit der bereits erwähnten Tatsache, dass, neben dem Menschen, fast alle Säugetiere, mit Ausnahme von Menschenaffen und Meerschweinchen, Ascorbin aus Glucose metabolisieren können. Dies geschieht mit einer durchschnittlichen Tagesproduktion von 10 g bezogen auf ein menschliches Körpergewicht von 70 kg<sup>(159)</sup>. Ziegen können täglich sogar 200 mg Vitamin C pro Kilogramm Körpergewicht selbst produzieren<sup>(160)</sup>. In Stresssituationen bilden Tiere sogar nochmals deutlich höhere Mengen. So kann die Ratte in einer akuten Stresssituation in Sekundenbruchteilen bis zu 10 g Vitamin C bilden. Pauling und Cameron zeigten in einer Studie mit nicht mehr behandelbaren und aufgegebenen Krebspatienten, dass bei einer Gabe von täglich 10 g Vitamin C die durchschnittliche Überlebenszeit für die Ascorbat-Gruppe 4,2 mal größer als für die Kontroll-Gruppe war<sup>(161)</sup>.

Im Hinblick auf diese Zusammenhänge beträgt eine sinnvolle tägliche Dosis 1 bis 3 g. Affen, die uns genetisch zu über 98 % ähneln, essen eine tägliche Ration von 4,5 g Vitamin C, was für den Menschen einer Dosis von fast 10g gleichkommen würde.

Dosen im höheren Grammbereich müssen i.v. gegeben werden, da die orale Aufnahme limitiert ist. Lediglich über die Esther-C-Form kann über einen Gewöhnungs- und Trainingseffekt auch eine höhere Dosis von bis zu 10 g täglich oral aufgenommen werden (SWISS BIOHEALTH VITAL Ester-C supz inside).

## Sicherheit, Nebenwirkungen und Kontraindikationen

Vitamin C ist sehr gut verträglich. Bei oraler Aufnahme im Gramm-Bereich kann es jedoch aufgrund mikrobiellen Abbaus im Darm zu Blähungen und Durchfällen kommen.

Vorsichtig sollten Menschen mit Eisenspeicherkrankhei-

ten und Nierensteinen sein. Kontraindikationen für eine hochdosierte Anwendung sind ein Glucose-6-Phosphat-Dehydrogenase-Mangel und Niereninsuffizienz<sup>(8)</sup>.

## Cofaktoren

Bei Patienten mit Schwefelmangel (Mangel an Cystein, Glutathion) kann Vitamin C pro-oxidative Wirkungen entfalten. Deshalb sollte es in solchen Fällen mit Acetylcystein kombiniert werden.

## Bedeutung innerhalb des THE SWISS BIOHEALTH CONCEPT

Für die Gabe vor, während und nach einer Kieferoperation wird je 15 g Vitamin C in Form einer täglichen Infusion empfohlen, um auf eine Gesamtdosis von 45 g Vitamin C peri-operativ zu kommen. Im Rahmen des THE SWISS BIOHEALTH CONCEPT wird diese Infusion über insgesamt 5 Tage durchgeführt, beginnend am Tag vor der Operation.

## MAGNESIUM

Magnesium ist eines der wichtigsten Mineralien für den menschlichen Organismus.

## Vorkommen

Unter den Lebensmitteln mit dem höchsten Gehalt an Magnesium befinden sich Seetang mit 760 mg, Kürbiskerne mit 532 mg, Weizenkleie mit 490 mg und Nüsse, z.B. Mandeln mit 270 mg oder Cashewnüsse mit 267 mg pro 100 g.

## Physiologische Bedeutung

Magnesium ist Bestandteil oder Coenzym von mehr als 300 Enzymen.

Es ist sehr bedeutsam für die Funktion der Mitochondrien und an allen ATP-abhängigen Prozessen sowie am Umbau von Glukose beteiligt. Es ist deshalb unentbehrlich für die Energiebereitstellung in jeder Zelle. Es stabilisiert die Zellwände durch Interaktion mit Phospholipiden.

Magnesium ist Cofaktor der Natrium-Kalium-Pumpe.

Durch diese werden 2 Kalium-Ionen im Austausch gegen 3 Natrium-Ionen in das Innere der Zelle gepumpt. In der Bilanz führt dies zu einer negativen Aufladung der Zelle. Das dadurch entstehende Ruhemembranpotential ist Grundlage der Erregungsleitung, v. a. von Nerven- und Muskelzellen.

Magnesium ist ein natürlicher Calcium-Antagonist und kann auch den Calciumeinstrom an der Zellmembran steuern.

Im Knochen ist Magnesium am Aufbau der Knochenmatrix und an der Mineralisation beteiligt. Zudem ist es für die Aktivierung von Vitamin D in der Niere unabdingbar. Magnesium schützt das Herz und ist an der Regulation des Immunsystems beteiligt<sup>(8)</sup>.

### Pathophysiologie

Ein Mangel begünstigt die Zell-Alterung, erkennbar an einer vorzeitigen Verkürzung der Telomerlänge, wodurch sich das biologische Alter erhöht. Typische Mangelsymptome sind Nervosität, leichtere Erregbarkeit und Krämpfe der Muskulatur, auch an Gefäßen, Darm und anderen inneren Organen. Es kommt zur Obstipation. Am Herz-Kreislauf-System entstehen Rhythmusstörungen, Bluthochdruck und Herzinsuffizienz. Blutfette steigen an, die Glukosetoleranz nimmt ab. Es verringert sich die Fähigkeit des Organismus, Stress auszugleichen.

### Präventive und therapeutische Bedeutung

Magnesium lindert Verspannungen und Schmerzen und ist wichtig bei Osteoporose und ADHS. Bei sportlicher Aktivität kann es Muskelkrämpfe verhindern und hat eine entspannende Wirkung auf die Muskulatur. Es wirkt gegen Bluthochdruck und Herzrhythmusstörungen. Es reduziert – ebenso wie Vanadium, Mangan und Chrom – den Heißhunger auf Süßigkeiten. Es vermindert das Risiko für Diabetes und Nierensteine. Es ist ein Faktor, an den bei Schlafstörungen gedacht werden sollte.

### Bedeutung für die Zahnmedizin

Magnesium ist als Bestandteil des Zahnes neben Calcium und Phosphor sehr wichtig für die dentale Gesundheit. Magnesiummangel kann zu Zahnlockerungen, vorzeitigem Zahnverlust, Knochenabbau und zu erhöhter Blutungsneigung führen<sup>(162)</sup>.

### Laborbestimmung und empfohlene Zufuhr

Magnesium kommt im Körper zu 99 % intrazellulär vor, wovon sich wiederum 95 % in den Mitochondrien befinden. Es sollte deshalb nicht im Serum, sondern im Vollblut bestimmt werden.

Es sollten 300-400 mg Magnesium pro Tag eingenommen werden, am besten als organische Verbindung, z.B. als Magnesiumcitrat. Einen erhöhten Bedarf haben Sportler, Schwangere und stillende Frauen.

### Sicherheit, Nebenwirkungen und Kontraindikationen

Bei höherdosierter oraler Einnahme kann es zu weichem Stuhl oder Durchfall kommen. Es ist kontraindiziert bei schwerer Niereninsuffizienz.

### Cofaktoren

Das Zusammenspiel von Magnesium und Vitamin D wird unter Kapitel Vitamin D Cofaktoren dargestellt (S. 60). Es ist sehr sinnvoll, bei Gabe von Vitamin C auch Magnesium zu geben. Es kann mit Vitamin C zusammen in einer Infusionslösung verabreicht werden<sup>(8)</sup>.

### Bedeutung innerhalb des THE SWISS BIOHEALTH CONCEPT

Wegen seiner vielfältigen Aufgaben, insbesondere hinsichtlich Stressreduktion und Knochenaufbau als wichtige Aspekte des THE SWISS BIOHEALTH CONCEPT, ist Magnesium Bestandteil unserer prä- und postoperativen Mikronährstoffsupplementation als auch von Infusionslösungen, die während der My BIOHEALTH Week verabreicht werden.

## VITAMIN A

Vitamin A (Retinol) ist ein oft vernachlässigtes Vitamin mit enormem Einfluss auf den gesamten Stoffwechsel. Vitamin-A-Mangel ist heutzutage ein weltweites Gesundheitsproblem. Viele Kinder leiden unter einem Mangel.

### Vorkommen

Vitamin A kommt in tierischen Lebensmitteln wie Lebertran, Leber, Butter und Ei vor.

### Physiologische Bedeutung

Vitamin A trägt zu Wachstum und Differenzierung von Zellen sowie zu Funktion und Aufbau von Haut, Schleimhäuten und Knochengewebe bei. Es spielt eine große Rolle beim Sehvorgang und im Hormonstoffwechsel. Es ist wichtig für die Funktion der mitochondrialen Atmungskette (Komplex I und II).

Vitamin A besitzt eine tragende Rolle für die mukosale Immunität des Respirationstrakts, des Verdauungstrakts einschließlich der Mundhöhle und des Urogenitaltrakts. Dies ist die erste Abwehrbarriere gegenüber Bakterien, Viren und Parasiten<sup>(8)</sup>. Immunzellen werden von diesem Vitamin („nachdem diese ihren „Meisterbrief“ abgeschlossen haben“) aktiv in die Darmschleimhaut zurückgeholt<sup>(112)</sup>.

### Pathophysiologie

Ein Vitamin A-Mangel äußert sich in Appetitverlust, Müdigkeit und Infektanfälligkeit. Diese kann sich z.B. durch gehäufte Atemwegsinfekte bis hin zu Bronchitiden und Pneumonien äußern. Am Auge können vielfältige Symptome wie trockene Augen und Blendempfindlichkeit bis hin zu Hornhauteinschmelzung (Keratomalazie) und Erblindung auftreten. Auch Haut und Schleimhäute können trocken sein. Es kann zu Ergrauen und Ausfall von Haaren kommen. Vitamin-A-Mangel führt zu einem erhöhten Risiko für verschiedene Krebserkrankungen. Es kann eine Überfunktion der Schilddrüse entstehen.

## Präventive und therapeutische Bedeutung

Die weitgefächerten Mangelsymptome zeigen die große präventive und therapeutische Bedeutung von Vitamin A. Es kann durch seine Funktion bei Aufbau und immunologischer Kompetenz von Schleimhautoberflächen zum Schutz vor Erkrankungen der Atemwege beitragen. Dies gilt insbesondere für virale Infektionen, was im Kontext von COVID-19 besonders beachtet werden sollte. Eines der auffälligsten Symptome der Erkrankung ist ein Verlust des Geschmacks- und Geruchssinns<sup>(163)</sup>, was auf einen besonderen Bedarf an diesem Vitamin hinweisen könnte, auch wenn es unter Experten Uneinigkeit hierzu gibt<sup>(164)</sup>.

Personen mit höheren Vitamin-A-Spiegeln wiesen in einer Studie auch höhere Werte von Immunglobulinen (u.a. IgA, IgM, IgG1 und IgG4) und virusspezifischen neutralisierenden Antikörpern sowie niedrigere Werte von Zytokinen auf. Dies ist ein Zeichen für die Gesundheit von Schleimhäuten<sup>(165)</sup>.

## Bedeutung für die Zahnmedizin

Der Beitrag von Vitamin A zum Aufbau von Geweben einschließlich des Knochens ist auch für die Zahnmedizin sehr wichtig. Intakte Schleimhäute mit einer guten Immunfunktion sind für die orale Gesundheit von großer Bedeutung.

Für die Zahnmedizin relevant sind zudem Knochenwachstums- und Dentitionsstörungen bei Kindern und Jugendlichen sowie Gingivitis, Stomatitis und ein Verlust des Geschmacks- und Geruchssinns<sup>(8)</sup>.

## Empfohlene Zufuhr

Für Jugendliche und Erwachsene werden täglich 0,8 – 1,1 ml empfohlen (entsprechend 2666 – 3666 I.E.)<sup>(8)</sup>. Schwangere und Stillende sollten bis zu 5000 I.E. nehmen. Ein erhöhter Bedarf besteht bei Infektionen, Stress und im Rahmen von Operationen. Auch in einer aktuellen Publikation im aktuellen COVID19-Kontext wird in der Prävention von Atemwegsinfektionen für Jugendliche und Erwachsene eine Dosierung von 40-60 I.E. Vitamin D pro kg KG täglich und 30-50 I.E. Retinol pro kg KG täglich empfohlen<sup>(112)</sup>.

Vitamin A kann im Organismus selbst aus Betacarotin hergestellt werden. Allerdings lässt sich dadurch die Einnahme von Vitamin A nur schwer ersetzen, da nur ein geringer Anteil des mit der Nahrung aufgenommenen Betacarotin absorbiert und umgewandelt werden kann. In Abhängigkeit von der individuellen genetischen Situation ist diese Rate nochmals deutlich herabgesetzt.

### Sicherheit

Bis zu einer Dosis von 10.000 I.E. täglich ist Vitamin A als sicher anzusehen. Dies entspricht dem No Observed Adverse Effect Level (NOAEL), also derjenigen Höchstdosis, bis zu der in Untersuchungen keine Nebenwirkungen beobachtet wurden. Höhere Dosen sollten im Rahmen einer Selbstmedikation nicht eingesetzt werden. Dies zeigt sich an der Verwendung in der Schwangerschaft. Sowohl eine mangelhafte als auch eine übermäßige Versorgung mit Vitamin A kann zu kindlichen Fehlbildungen führen<sup>(8)</sup>.

### Cofaktoren

Für den Vitamin-A-Stoffwechsel ist Zink essentiell<sup>(8)</sup>. Vitamin E schützt das empfindliche Vitamin A vor Oxidation und greift regulierend in seinen Stoffwechsel ein.

Wichtige Informationen zum Zusammenspiel von Vitamin A und Vitamin D werden unter Vitamin D Cofaktoren abgehandelt (siehe S. 60f.).

### Bedeutung innerhalb des THE SWISS BIOHEALTH CONCEPT

Dieses Vitamin ist ein wichtiger Bestandteil des prä- und post-operativen Mikronährstoffausgleichs innerhalb des THE SWISS BIOHEALTH CONCEPT (siehe S. 46), da es für die gerade im Rahmen einer Operation äußerst wichtige mukosale Immunität unersetzlich ist und entscheidend zur Knochenregeneration beiträgt.

## Referenzen

1. Mayer A-M. Historical changes in the mineral content of fruits and vegetables. *British Food Journal*. 1997;99:207-211.
2. Vitamin D - das Sonnenhormon. Vitamin D Lebensmittel: Welche Lebensmittel enthalten Vitamin D? Wie viel Vitamin D sollte man zu sich nehmen? Welche Nahrungsmittel sind die besten Quellen? [Internet]. Verfügbar unter: <https://www.vitamind.net/lebensmittel/>
3. Lauer N. *Gesund mit veganer Ernährung*. 2015.
4. Zittermann A, Gummert JF. Nonclassical vitamin D action. *Nutrients*. 2010;2(4):408-425.
5. Holick MF. Environmental factors that influence the cutaneous production of vitamin D. *The American journal of clinical nutrition*. 1995;61(3 Suppl):638S-645S.
6. MacLaughlin J, Holick MF. Aging decreases the capacity of human skin to produce vitamin D<sub>3</sub>. *The Journal of clinical investigation*. 1985;76(4):1536-1538.
7. Vitamin D - das Sonnenhormon. Vitamin D und Sonne: Vitamin D und Sonne: Sonnenlicht ist die wichtigste Vitamin-D-Quelle. Das Vitamin wird durch Sonne in der Haut gebildet. Wieviel Sonne ist dafür nötig? [Internet]. Verfügbar unter: <https://www.vitamind.net/sonne/>
8. Gröber U. *Mikronährstoffe: Metabolic Tuning - Prävention - Therapie ; mit 134 Tabellen*. 3., völlig überarb. und erw. Aufl. Stuttgart: Wiss. Verl.-Ges; 2011. (Für die Kitteltasche).
9. Cheng S, Massaro JM, Fox CS, Larson MG, Keyes MJ, McCabe EL, u. a. Adiposity, cardiometabolic risk, and vitamin D status: the Framingham Heart Study. *Diabetes*. 2010;59(1):242-248.
10. Savastano S, Barrea L, Savanelli MC, Nappi F, Di Somma C, Orio F, u. a. Low vitamin D status and obesity: Role of nutritionist. *Reviews in Endocrine and Metabolic Disorders*. 2017;18(2):215-225.
11. Vimalaswaran KS, Berry DJ, Lu C, Tikkanen E, Pilz S, Hiraki LT, u. a. Causal relationship between obesity and vitamin D status: bi-directional Mendelian randomization analysis of multiple cohorts. *PLoS medicine*. 2013;10(2):e1001383.
12. Wacker M, Holick MF. Sunlight and Vitamin D: A global perspective for health. *Dermato-Endocrinology*. Januar 2013;5(1):51-108.
13. Webb AR, Kline L, Holick MF. Influence of season and latitude on the cutaneous synthesis of vitamin D<sub>3</sub>: exposure to winter sunlight in Boston and Edmonton will not promote vitamin D<sub>3</sub> synthesis in human skin. *The Journal of clinical endocrinology and metabolism*. 1988;67(2):373-378.
14. Chen T, Lu Z, Holick M. Photobiology of Vitamin D. In: *Vitamin D: Physiology, Molecular Biology, and Clinical Applications*. 2010. S. 35-60.
15. Chapuy MC, Preziosi P, Maamer M, Arnaud S, Galan P, Hercberg S, u. a. Prevalence of vitamin D insufficiency in an adult normal population. *Osteoporosis international : a journal established as result of cooperation between the European Foundation for Osteoporosis and the National Osteoporosis Foundation of the USA*. 1997;7(5):439-443.
16. van Schoor NM, Lips P. Worldwide vitamin D status. *Best practice & research Clinical endocrinology & metabolism*. 2011;25(4):671-680.
17. Vitamin D Grenzwerte des Vitamins. Verfügbar unter: [https://www.focus.de/gesundheit/ernaehrung/gesundessen/tid-17499/vitamin-d-grenzwerte-des-vitamins\\_aid\\_488149.html](https://www.focus.de/gesundheit/ernaehrung/gesundessen/tid-17499/vitamin-d-grenzwerte-des-vitamins_aid_488149.html)
18. Ghanaati S, Choukroun J, Volz U, Hueber R, Mourão C de AB, Sader R, u. a. One hundred years after Vitamin D discovery: Is there clinical evidence for supplementation doses? *Int J Growth Factors Stem Cells Dent*. 2020;3(1):3.
19. Vitamin D - das Sonnenhormon. Vitamin D Stoffwechsel: Vitamin D Stoffwechsel: So verwertet der Körper Vitamin D. Vitamin-D-Synthese in der Haut, Umwandlung in die aktiven Formen und Regulation des Vitamin-D-Hormons [Internet]. Verfügbar unter: <https://www.vitamind.net/vitamin-d3/stoffwechsel/>
20. Khundmiri SJ, Murray RD, Lederer E. PTH and Vitamin D. *Comprehensive Physiology*. 2016;6(2):561-601.
21. Rasso J. *Biochemie: 50 Tabellen*. 2., aktualisierte Aufl. Stuttgart: Thieme; 2008. (Duale Reihe).
22. Nakamichi Y, Udagawa N, Horibe K, Mizoguchi T, Yamamoto Y, Nakamura T, u. a. VDR in Osteoblast-Lineage Cells Primarily Mediates Vitamin D Treatment-Induced Increase in Bone Mass by Suppressing Bone Resorption: VITAMIN D TREATMENT INCREASES BONE MASS VIA OSTEOBLAST-LINEAGE VDR. *J Bone Miner Res*. Juni 2017;32(6):1297-308.
23. Driel van M, Pols H, van Leeuwen JP. Osteoblast Differentiation and Control by Vitamin D and Vitamin D Metabolites. *CPD*. 1. August 2004;10(21):2535-55.
24. Goltzman D. Functions of vitamin D in bone. *Histochem Cell Biol*. April 2018;149(4):305-12.
25. Bons PD, Bauer CC, Bocherens H, de Riese T, Drucker DG, Francken M, u. a. Out of Africa by spontaneous migration waves. *Ayub Q, Herausgeber. PLoS ONE*. 23. April 2019;14(4):e0201998.
26. Vitamin D - das Sonnenhormon. Vitamin D - Heilmittel

- tel für MS und Autoimmunerkrankungen? Interview mit Dr Coimbra über hochdosiertes Vitamin D für Multiple Sklerose und andere Autoimmunerkrankungen: Das Coimbra Protokoll. Erfolgsquote 95 Prozent. [Internet]. Verfügbar unter: <https://www.vitamin-d.net/interviews/coimbra-ms-autoimmun/>
27. Smolders J, Damoiseaux J, Menheere P, Hupperts R. Vitamin D as an immune modulator in multiple sclerosis, a review. *Journal of neuroimmunology*. 2008;194(1-2):7-17.
  28. Hiremath VP, Rao CB, Naik V, Prasad KV. Anti-inflammatory effect of vitamin D on gingivitis: a dose-response randomised control trial. *Oral health & preventive dentistry*. 2013;11(1):61-69.
  29. Chen Y, Zhang J, Ge X, Du J, Deb DK, Li YC. Vitamin D receptor inhibits nuclear factor  $\kappa$ B activation by interacting with  $\kappa$ B kinase protein. *The Journal of biological chemistry*. 2013;288(27):19450-19458.
  30. Cohen-Lahav M, Shany S, Tobvin D, Chaimovitz C, Douvdevani A. Vitamin D decreases NF $\kappa$ B activity by increasing  $\kappa$ B $\alpha$  levels. *Nephrology, dialysis, transplantation : official publication of the European Dialysis and Transplant Association - European Renal Association*. 2006;21(4):889-897.
  31. Muscogiuri G, Barrea L, Scannapieco M, Di Somma C, Scacchi M, Aimaretti G, u. a. The lullaby of the sun: the role of vitamin D in sleep disturbance. *Sleep Medicine*. Februar 2019;54:262-5.
  32. Romano F, Muscogiuri G, Di Benedetto E, Zhukouskaya VV, Barrea L, Savastano S, u. a. Vitamin D and Sleep Regulation: Is there a Role for Vitamin D? *CPD*. 24. Juni 2020;26(21):2492-6.
  33. Gominak SC, Stumpf WE. The world epidemic of sleep disorders is linked to vitamin D deficiency. *Medical Hypotheses*. August 2012;79(2):132-5.
  34. Azrielant S, Shoenfeld Y. Vitamin D and the Immune System. *The Israel Medical Association journal : IMAJ*. 2017;19(8):510-511.
  35. Tabatabaeizadeh S-A, Tafazoli N, Ferns GA, Avan A, Ghayour-Mobarhan M. Vitamin D, the gut microbiome and inflammatory bowel disease. *Journal of Research in Medical Sciences : The Official Journal of Isfahan University of Medical Sciences*. 2018;23.
  36. Kočovská E, Gaughran F, Krivoy A, Meier U-C. Vitamin-D Deficiency As a Potential Environmental Risk Factor in Multiple Sclerosis, Schizophrenia, and Autism. *Frontiers in psychiatry*. 2017;8:47.
  37. Berry DJ, Hesketh K, Power C, Hyppönen E. Vitamin D status has a linear association with seasonal infections and lung function in British adults. *The British journal of nutrition*. 2011;106(9):1433-1440.
  38. CANNELL JJ, VIETH R, UMHAU JC, Holick MF, GRANT WB, MADRONICH S, u. a. Epidemic influenza and vitamin D. *Epidemiology and Infection*. 2006;134(6):1129-1140.
  39. Holick MF. Vitamin D: A millenium perspective. *Journal of cellular biochemistry*. 2003;88(2):296-307.
  40. Gombart AF. The vitamin D-antimicrobial peptide pathway and its role in protection against infection. *Future microbiology*. 2009;4(9):1151-1165.
  41. Miznerova E, Hlavaty T, Koller T, Toth J, Holociova K, Huorka M, u. a. The prevalence and risk factors for osteoporosis in patients with inflammatory bowel disease. *Bratislavske lekarske listy*. 2013;114(8):439-445.
  42. Jagelavičienė E, Vaitkevičienė I, Šilingaitė D, Šinkūnaitė E, Daugėlaitė G. The Relationship between Vitamin D and Periodontal Pathology. *Medicina (Kaunas, Lithuania)*. 2018;54(3).
  43. Stein SH, Tipton DA. Vitamin D and its impact on oral health—an update. *The Journal of the Tennessee Dental Association*. 2011;91(2):30-3; quiz 34-5.
  44. Muscogiuri G, Annweiler C, Duval G, Karras S, Tirabassi G, Salvio G, u. a. Vitamin D and cardiovascular disease: From atherosclerosis to myocardial infarction and stroke. *International Journal of Cardiology*. März 2017;230:577-84.
  45. Berridge MJ. Vitamin D deficiency: Infertility and neurodevelopmental diseases (attention deficit hyperactivity disorder, autism, and schizophrenia). *American journal of physiology Cell physiology*. 2018;314(2):C135-51.
  46. Ganmaa D, Stuart JJ, Sumberzul N, Ninjin B, Giovannucci E, Kleinman K, u. a. Vitamin D supplementation and growth in urban Mongol school children: Results from two randomized clinical trials. *PloS one*. 2017;12(5):e0175237.
  47. Gao Q, Kou T, Zhuang B, Ren Y, Dong X, Wang Q. The Association between Vitamin D Deficiency and Sleep Disorders: A Systematic Review and Meta-Analysis. *Nutrients*. 2018;10(10).
  48. Chiang C-M, Ismaeel A, Griffis RB, Weems S. Effects of Vitamin D Supplementation on Muscle Strength in Athletes: A Systematic Review. *Journal of strength and conditioning research*. 2017;31(2):566-574.
  49. Parker GB, Brotchie H, Graham RK. Vitamin D and depression. *Journal of affective disorders*. 2017;208:56-61.
  50. Bischoff-Ferrari HA, Willett WC, Wong JB, Giovan-

- nucci E, Dietrich T, Dawson-Hughes B. Fracture prevention with vitamin D supplementation: a meta-analysis of randomized controlled trials. *JAMA*. 2005;293(18):2257-2264.
51. Lindqvist PG, Epstein E, Nielsen K, Landin-Olsson M, Ingvar C, Olsson H. Avoidance of sun exposure as a risk factor for major causes of death: a competing risk analysis of the Melanoma in Southern Sweden cohort. *Journal of internal medicine*. 2016;280(4):375-387.
52. Al Mheid I, Patel R, Murrow J, Morris A, Rahman A, Fike L, u. a. Vitamin D status is associated with arterial stiffness and vascular dysfunction in healthy humans. *Journal of the American College of Cardiology*. 2011;58(2):186-192.
53. Anderson JL, May HT, Horne BD, Bair TL, Hall NL, Carlquist JF, u. a. Relation of vitamin D deficiency to cardiovascular risk factors, disease status, and incident events in a general healthcare population. *The American journal of cardiology*. 2010;106(7):963-968.
54. Chowdhury R, Kunutsor S, Vitezova A, Oliver-Williams C, Chowdhury S, Kieft-de-Jong JC, u. a. Vitamin D and risk of cause specific death: systematic review and meta-analysis of observational cohort and randomised intervention studies. *BMJ (Clinical research ed)*. 2014;348:g1903.
55. Forman JP, Giovannucci E, Holmes MD, Bischoff-Ferrari HA, Tworoger SS, Willett WC, u. a. Plasma 25-hydroxyvitamin D levels and risk of incident hypertension. *Hypertension (Dallas, Tex : 1979)*. 2007;49(5):1063-1069.
56. Roy S, Sherman A, Monari-Sparks MJ, Schweiker O, Hunter K. Correction of Low Vitamin D Improves Fatigue: Effect of Correction of Low Vitamin D in Fatigue Study (EViDiF Study). *North American journal of medical sciences*. 2014;6(8):396-402.
57. Zhou R, Wang M, Huang H, Li W, Hu Y, Wu T. Lower Vitamin D Status Is Associated with an Increased Risk of Ischemic Stroke: A Systematic Review and Meta-Analysis. *Nutrients*. 2018;10(3).
58. Beard JA, Bearden A, Striker R. Vitamin D and the anti-viral state. *Journal of Clinical Virology*. März 2011;50(3):194-200.
59. Urashima M, Segawa T, Okazaki M, Kurihara M, Wada Y, Ida H. Randomized trial of vitamin D supplementation to prevent seasonal influenza A in schoolchildren. *The American Journal of Clinical Nutrition*. 1. Mai 2010;91(5):1255-60.
60. Grant WB, Lahore H, McDonnell SL, Baggerly CA, French CB, Aliano JL, u. a. Evidence that Vitamin D Supplementation Could Reduce Risk of Influenza and COVID-19 Infections and Deaths. *Nutrients*. 2. April 2020;12(4):988.
61. Maghbooli Z, Sahraian MA, Ebrahimi M, Pazoki M, Kafan S, Tabriz HM, u. a. Vitamin D sufficiency, a serum 25-hydroxyvitamin D at least 30 ng/mL reduced risk for adverse clinical outcomes in patients with COVID-19 infection. *Adrish M, Herausgeber. PLoS ONE*. 25. September 2020;15(9):e0239799.
62. Grant WB, Giovannucci E. The possible roles of solar ultraviolet-B radiation and vitamin D in reducing case-fatality rates from the 1918-1919 influenza pandemic in the United States. *Dermato-Endocrinology*. Juli 2009;1(4):215-9.
63. Lang PO, Samaras D. Aging Adults and Seasonal Influenza: Does the Vitamin D Status (H)Arm the Body? *Journal of Aging Research*. 2012;2012:1-8.
64. Sundaram ME, Coleman LA. Vitamin D and Influenza. *Advances in Nutrition*. 1. Juli 2012;3(4):517-25.
65. Xu J, Yang J, Chen J, Luo Q, Zhang Q, Zhang H. Vitamin D alleviates lipopolysaccharide-induced acute lung injury via regulation of the renin-angiotensin system. *Molecular Medicine Reports*. Mai 2017;16(5):7432-8.
66. Hoogendijk WJG, Lips P, Dik MG, Deeg DJH, Beekman ATF, Penninx BWJH. Depression Is Associated With Decreased 25-Hydroxyvitamin D and Increased Parathyroid Hormone Levels in Older Adults. *Arch Gen Psychiatry*. 1. Mai 2008;65(5):508.
67. Lee DM, Tajar A, O'Neill TW, O'Connor DB, Bartfai G, Boonen S, u. a. Lower vitamin D levels are associated with depression among community-dwelling European men. *J Psychopharmacol*. Oktober 2011;25(10):1320-8.
68. Maalmi H, Ordóñez-Mena JM, Schöttker B, Brenner H. Serum 25-hydroxyvitamin D levels and survival in colorectal and breast cancer patients: Systematic review and meta-analysis of prospective cohort studies. *European Journal of Cancer*. Mai 2014;50(8):1510-21.
69. Shanafelt TD, Drake MT, Maurer MJ, Allmer C, Rabe KG, Slager SL, u. a. Vitamin D insufficiency and prognosis in chronic lymphocytic leukemia. *Blood*. 3. Februar 2011;117(5):1492-8.
70. Lee HJ, Muindi JR, Tan W, Hu Q, Wang D, Liu S, u. a. Low 25(OH) vitamin D 3 levels are associated with adverse outcome in newly diagnosed, intensively treated adult acute myeloid leukemia: Acute Myeloid Leukemia and Vitamin D. *Cancer*. 15. Februar 2014;120(4):521-9.
71. Bittenbring JT, Neumann F, Altmann B, Achenbach

- M, Reichrath J, Ziepert M, u. a. Vitamin D Deficiency Impairs Rituximab-Mediated Cellular Cytotoxicity and Outcome of Patients With Diffuse Large B-Cell Lymphoma Treated With but Not Without Rituximab. *JCO*. 10. Oktober 2014;32(29):3242-8.
72. Ng K, Nimeiri HS, McCleary NJ, Abrams TA, Yurgelun MB, Cleary JM, u. a. Effect of High-Dose vs Standard-Dose Vitamin D 3 Supplementation on Progression-Free Survival Among Patients With Advanced or Metastatic Colorectal Cancer: The SUNSHINE Randomized Clinical Trial. *JAMA*. 9. April 2019;321(14):1370.
73. Borchmann S, Cirillo M, Goergen H, Meder L, Sasse S, Kreissl S, u. a. Pretreatment Vitamin D Deficiency Is Associated With Impaired Progression-Free and Overall Survival in Hodgkin Lymphoma. *Journal of Clinical Oncology*. 2019;JCO.19.00985.
74. Wu X, Hu W, Lu L, Zhao Y, Zhou Y, Xiao Z, u. a. Repurposing vitamin D for treatment of human malignancies via targeting tumor microenvironment. *Acta pharmaceutica Sinica B*. 2019;9(2):203-219.
75. GrassrootsHealth Nutrient Research Institute. Lower Disease Incidence with Vitamin D levels 40-60 ng/ml [Internet]. Verfügbar unter: <https://www.grassroots-health.net/project/general-health/>
76. Barker T, Henriksen V, Martins T, Hill H, Kjeldsberg C, Schneider E, u. a. Higher Serum 25-Hydroxyvitamin D Concentrations Associate with a Faster Recovery of Skeletal Muscle Strength after Muscular Injury. *Nutrients*. 17. April 2013;5(4):1253-75.
77. Jastrzębski Z. EFFECT OF VITAMIN D SUPPLEMENTATION ON THE LEVEL OF PHYSICAL FITNESS AND BLOOD PARAMETERS OF ROWERS DURING THE 8-WEEK HIGH INTENSITY TRAINING. In 2015.
78. Kaul A, Gläser S, Hannemann A, Schäper C, Nauck M, Felix SB, u. a. Vitamin D is associated with cardiopulmonary exercise capacity: results of two independent cohorts of healthy adults. *Br J Nutr*. 14. Februar 2016;115(3):500-8.
79. Koundourakis NE, Androulakis NE, Malliaraki N, Margioris AN. Vitamin D and Exercise Performance in Professional Soccer Players. *Heimesaat MM, Herausgeber. PLoS ONE*. 3. Juli 2014;9(7):e101659.
80. de la Puente Yagüe M, Collado Yurrita L, Ciudad Cabañas MJ, Cuadrado Cenzual MA. Role of Vitamin D in Athletes and Their Performance: Current Concepts and New Trends. *Nutrients*. 23. Februar 2020;12(2):579.
81. Woelber JP, Bremer K, Vach K, König D, Hellwig E, Ratka-Krüger P, u. a. An oral health optimized diet can reduce gingival and periodontal inflammation in humans - a randomized controlled pilot study. *BMC oral health*. 2016;17(1):28.
82. Teles FR, Teles RP, Martin L, Socransky SS, Haffajee AD. Relationships among interleukin-6, tumor necrosis factor- $\alpha$ , adipokines, vitamin D, and chronic periodontitis. *Journal of periodontology*. 2012;83(9):1183-1191.
83. Kim I-J, Lee H-S, Ju H-J, Na J-Y, Oh H-W. A cross-sectional study on the association between vitamin D levels and caries in the permanent dentition of Korean children. *BMC Oral Health*. Dezember 2018;18(1):43.
84. Schroth RJ, Rabbani R, Loewen G, Moffatt ME. Vitamin D and Dental Caries in Children. *J Dent Res*. Februar 2016;95(2):173-9.
85. Kühnisch J, Thiering E, Kratzsch J, Heinrich-Weltzien R, Hickel R, Heinrich J, u. a. Elevated Serum 25(OH)-Vitamin D Levels Are Negatively Correlated with Molar-Incisor Hypomineralization. *J Dent Res*. Februar 2015;94(2):381-7.
86. Bhargava A, Rastogi P, Lal N, Singhal R, Khatoon S, Ali Mahdi A. Relationship between VITAMIN D and chronic periodontitis. *Journal of Oral Biology and Craniofacial Research*. April 2019;9(2):177-9.
87. Meghil MM, Hutchens L, Raed A, Multani NA, Rajendran M, Zhu H, u. a. The influence of vitamin D supplementation on local and systemic inflammatory markers in periodontitis patients: A pilot study. *Oral Dis*. Juli 2019;25(5):1403-13.
88. Nørrisgaard PE, Haubek D, Kühnisch J, Chawes BL, Stokholm J, Bønnelykke K, u. a. Association of High-Dose Vitamin D Supplementation During Pregnancy With the Risk of Enamel Defects in Offspring: A 6-Year Follow-up of a Randomized Clinical Trial. *JAMA Pediatr*. 1. Oktober 2019;173(10):924.
89. Zhan Y, Samietz S, Holtfreter B, Hannemann A, Meisel P, Nauck M, u. a. Prospective Study of Serum 25-hydroxy Vitamin D and Tooth Loss. *Journal of Dental Research*. 2014;93(7):639-644.
90. Grenier D, Morin M-P, Fournier-Larente J, Chen H. Vitamin D inhibits the growth of and virulence factor gene expression by *Porphyromonas gingivalis* and blocks activation of the nuclear factor kappa B transcription factor in monocytes. *J Periodont Res*. Juni 2016;51(3):359-65.
91. McMahon L, Schwartz K, Yilmaz O, Brown E, Ryan LK, Diamond G. Vitamin D-Mediated Induction of Innate Immunity in Gingival Epithelial Cells. *Bäumler AJ, Herausgeber. Infect Immun*. Juni 2011;79(6):2250-6.
92. Schulze-Späte U, Dietrich T, Wu C, Wang K, Hasturk H, Dibart S. Systemic vitamin D supplementation and local bone formation after maxillary sinus augmenta-



- tion - a randomized, double-blind, placebo-controlled clinical investigation. *Clin Oral Impl Res.* Juni 2016;27(6):701-6.
93. Choukroun J, Khoury G, Khoury F, Russe P, Testori T, Komiyama Y, u. a. Two neglected biologic risk factors in bone grafting and implantology: high low-density lipoprotein cholesterol and low serum vitamin D. *The Journal of oral implantology.* 2014;40(1):110-114.
94. Bryce G, MacBeth N. Vitamin D deficiency as a suspected causative factor in the failure of an immediately placed dental implant: a case report. *Journal of the Royal Naval Medical Service.* 2014;100(3):328-332.
95. Cooper LF. Systemic effectors of alveolar bone mass and implications in dental therapy. *Periodontology 2000.* 2000;23:103-109.
96. zm-online. Wie der Zahnarzt einen Vitamin D-Mangel diagnostiziert: Auch der Zahnarzt kann einen Vitamin D-Mangel diagnostizieren. Und zwar mithilfe einer einfachen Röntgenaufnahme, wie kanadische Anthropologen jetzt herausgefunden haben. [Internet]. 2018. Verfügbar unter: <https://www.zm-online.de/news/zahnmedizin/wie-der-zahnarzt-einen-vitamin-d-mangel-diagnostiziert>
97. Giustina A, Adler RA, Binkley N, Bollerslev J, Bouillon R, Dawson-Hughes B, u. a. Consensus statement from 2nd International Conference on Controversies in Vitamin D. *Rev Endocr Metab Disord.* März 2020;21(1):89-116.
98. Deutsche Gesellschaft für Ernährung e.V. Vitamin D (Calciferole) [Internet]. Verfügbar unter: <https://www.dge.de/wissenschaft/referenzwerte/vitamin-d/>
99. Papadimitriou DT. The Big Vitamin D Mistake. *Journal of preventive medicine and public health = Yebang Uihakhoe chi.* 2017;50(4):278-281.
100. Veugelers PJ, Ekwaru JP. A statistical error in the estimation of the recommended dietary allowance for vitamin D. *Nutrients.* 2014;6(10):4472-4475.
101. Zentrum der Gesundheit. Tagesbedarf für Vitamin D: Ein Rechenfehler [Internet]. 2019. Verfügbar unter: <https://www.zentrum-der-gesundheit.de/tagesbedarf-vitamin-d-ia.html>
102. Heaney Robert P. The IOM Miscalculated Its RDA For Vitamin D [Internet]. 2015. Verfügbar unter: <http://blogs.creighton.edu/heaney/2015/02/13/the-iom-miscalculated-its-rda-for-vitamin-d/>
103. Wagner CL, Hollis BW. The Implications of Vitamin D Status During Pregnancy on Mother and her Developing Child. *Frontiers in endocrinology.* 2018;9:500.
104. van Ballegooijen AJ, Pilz S, Tomaschitz A, Grübler MR, Verheyen N. The Synergistic Interplay between Vitamins D and K for Bone and Cardiovascular Health: A Narrative Review. *International Journal of Endocrinology.* 2017;2017:1-12.
105. Risco F, Traba ML. Possible involvement of a magnesium dependent mitochondrial alkaline phosphatase in the regulation of the 25-hydroxyvitamin D3-1 alpha- and 25-hydroxyvitamin D3-24R-hydroxylases in LLC-PK1 cells. *Magnesium research.* 1994;7(3-4):169-178.
106. Risco F, Traba ML. Influence of magnesium on the in vitro synthesis of 24,25-dihydroxyvitamin D3 and 1 alpha, 25-dihydroxyvitamin D3. *Magnesium research.* 1992;5(1):5-14.
107. Zittermann A. Magnesium deficit ? overlooked cause of low vitamin D status? *BMC Medicine.* 2013;11:229.
108. Zofková I, Kancheva RL. The relationship between magnesium and calciotropic hormones. *Magnesium research.* 1995;8(1):77-84.
109. Dean C (2017): Magnesium. OMNS.
110. Sánchez-Martínez R, Castillo AI, Steinmeyer A, Aranda A. The retinoid X receptor ligand restores defective signalling by the vitamin D receptor. *EMBO reports.* 2006;7(10):1030-1034.
111. Johansson S, Melhus H. Vitamin A antagonizes calcium response to vitamin D in man. *Journal of bone and mineral research : the official journal of the American Society for Bone and Mineral Research.* 2001;16(10):1899-1905.
112. Gröber U, Kisters K, Wissenschaftliche Verlagsgesellschaft Stuttgart. Corona, Influenza & Co. wie stark ist mein Immunsystem? 2020.
113. Freedman L TTL. DNA Binding Properties of the Vitamin D3 Receptor Zinc Finger Regio. *Molecular Endocrinology.* 1991(Vol 5 No.12):1815-1826.
114. Plourde E. Sunscreens-biohazard: Treat as hazardous waste. Irvine, CA: New Voice Publications; 2012.
115. Allison D. Sunscreen causes cancer, not the sun! [Internet]. 2019. Verfügbar unter: <https://awarenes-sact.com/sunscreen-causes-cancer-not-the-sun/>
116. Lin W, Xu Y, Huang C-C, Ma Y, Shannon K, Chen D-R. Toxicity of nano- and micro-sized ZnO particles in human lung epithelial cells. *Journal of Nanoparticle Research.* 2008;11:25-39.
117. Mayr-kuren.de. Die Sonne: Genuß und Schutz [Internet]. Verfügbar unter: <https://www.mayr-kuren.de/sonne-sonnenschutz.html#sonnencreme>
118. DiNardo JC, Downs CA. Dermatological and environmental toxicological impact of the sunscreen ingredient oxybenzone/benzophenone-3. *Journal of cosmetic dermatology.* 2018;17(1):15-19.
119. Schneider SL, Lim HW. Review of environmental

- effects of oxybenzone and other sunscreen active ingredients. *Journal of the American Academy of Dermatology*. 2019;80(1):266–271.
120. The Guardian. Hawaii becomes first US state to ban sunscreens harmful to coral reefs [Internet]. 2018. Verfügbar unter: <https://www.theguardian.com/travel/2018/may/03/hawaii-becomes-first-us-state-to-ban-sunscreens-harmful-to-coral-reefs>
  121. Raffa RB, Pergolizzi JV, Taylor R, Kitzen JM. Sunscreen bans: Coral reefs and skin cancer. *Journal of clinical pharmacy and therapeutics*. 2019;44(1):134–139.
  122. Siller A, Blaszk SC, Lazar M, Olasz Harken E. Update About the Effects of the Sunscreen Ingredients Oxybenzone and Octinoxate on Humans and the Environment. *Plastic surgical nursing : official journal of the American Society of Plastic and Reconstructive Surgical Nurses*. 2018;38(4):158–161.
  123. Chris Masterjohn. On the Trail of the Elusive X-Factor A Sixty-Two-Year-Old Mystery Finally Solved. Verfügbar unter: [http://www.cdahealing.com/uploads/3/7/2/0/37201993/k2\\_and\\_activator\\_x\\_-\\_weston\\_price\\_1.pdf](http://www.cdahealing.com/uploads/3/7/2/0/37201993/k2_and_activator_x_-_weston_price_1.pdf)
  124. Neue Erkenntnisse zu Vitamin K2 (Teil 1). Verfügbar unter: <https://www.schallers-gesundheitsbriefe.de/archiv-der-gesundheitsbriefe/archiv-12/neue-erkenntnisse-zu-vitamin-k2-teil-1/>
  125. Geleijnse JM, Vermeer C, Grobbee DE, Schurgers LJ, Knapen MHJ, van der Meer IM, u. a. Dietary Intake of Menaquinone Is Associated with a Reduced Risk of Coronary Heart Disease: The Rotterdam Study. *The Journal of Nutrition*. 1. November 2004;134(11):3100–5.
  126. van Ballegooijen AJ, Beulens JW. The Role of Vitamin K Status in Cardiovascular Health: Evidence from Observational and Clinical Studies. *Curr Nutr Rep*. September 2017;6(3):197–205.
  127. Knapen MHJ, Drummen NE, Smit E, Vermeer C, Theuwissen E. Three-year low-dose menaquinone-7 supplementation helps decrease bone loss in healthy postmenopausal women. *Osteoporos Int*. September 2013;24(9):2499–507.
  128. Iwamoto J, Takeda T, Sato Y. Effects of Vitamin K2 on Osteoporosis. *CPD*. 1. August 2004;10(21):2557–76.
  129. Kurnatowska I, Grzelak P, Masajtis-Zagajewska A, Kaczmarek M, Stefańczyk L, Vermeer C, u. a. Effect of vitamin K2 on progression of atherosclerosis and vascular calcification in nondialyzed patients with chronic kidney disease stages 3–5. *Polish Archives of Internal Medicine*. 15. Juli 2015;125(9):631–40.
  130. Schurgers LJ, Cranenburg ECM, Vermeer C. Matrix Gla-protein: the calcification inhibitor in need of vitamin K. *Thromb Haemost*. Oktober 2008;100(4):593–603.
  131. Gast GCM, de Roos NM, Sluijs I, Bots ML, Beulens JWW, Geleijnse JM, u. a. A high menaquinone intake reduces the incidence of coronary heart disease. *Nutrition, Metabolism and Cardiovascular Diseases*. September 2009;19(7):504–10.
  132. Denisova NA, Booth SL. Vitamin K and Sphingolipid Metabolism: Evidence to Date. *Nutrition Reviews*. April 2005;63(4):111–21.
  133. Setoguchi S, Watase D, Matsunaga K, Yamakawa H, Goto S, Terada K, u. a. Antitumor Effects and Delivery Profiles of Menahydroquinone-4 Prodrugs with Ionic or Nonionic Promoiety to Hepatocellular Carcinoma Cells. *Molecules*. 16. Juli 2018;23(7):1738.
  134. Li Y, Chen J peng, Duan L, Li S. Effect of vitamin K2 on type 2 diabetes mellitus: A review. *Diabetes Research and Clinical Practice*. Februar 2018;136:39–51.
  135. Patti A, Gennari L, Merlotti D, Dotta F, Nuti R. Endocrine Actions of Osteocalcin. *International Journal of Endocrinology*. 2013;2013:1–10.
  136. Southward K. A hypothetical role for vitamin K2 in the endocrine and exocrine aspects of dental caries. *Medical Hypotheses*. März 2015;84(3):276–80.
  137. DGE. Verfügbar unter: <https://www.dge.de/wissenschaft/referenzwerte/vitamin-k/>
  138. VitaminExpress. Vitamin K2 - natürlicher Schutz für Knochen und Arterien [Internet]. 2019. Verfügbar unter: <https://www.vitaminexpress.org/de/vitamin-k2#toc-vitamin-k2-uberdosierung>
  139. Aponet.de. Die Top 5 der Vitamin-C-Bomben [Internet]. Verfügbar unter: <https://www.aponet.de/wissen/gesunde-ernaehrung-und-sport/vitamine-mineralien-und-spurenel/vitamine-im-ueberblick/vitamin-c-bomben.html>
  140. Chakraborty A, Ramani P, Sherlin H, Premkumar P, Natesan A. Antioxidant and pro-oxidant activity of Vitamin C in oral environment. *Indian J Dent Res*. 2014;25(4):499.
  141. Padayatty SJ, Katz A, Wang Y, Eck P, Kwon O, Lee J-H, u. a. Vitamin C as an Antioxidant: Evaluation of Its Role in Disease Prevention. *Journal of the American College of Nutrition*. Februar 2003;22(1):18–35.
  142. Choi H, Kim G-J, Yoo H-S, Song D, Chung K-H, Lee K-J, u. a. Vitamin C Activates Osteoblastogenesis and Inhibits Osteoclastogenesis via Wnt/ $\beta$ -Catenin/ATF4 Signaling Pathways. *Nutrients*. 27. Februar 2019;11(3):506.

143. Chin K-Y, Ima-Nirwana S. Vitamin C and Bone Health: Evidence from Cell, Animal and Human Studies. *CDT*. 19. März 2018;19(5):439–50.
144. Aghajanian P, Hall S, Wongworawat MD, Mohan S. The Roles and Mechanisms of Actions of Vitamin C in Bone: New Developments: ROLES AND MECHANISMS OF VITAMIN C IN BONE. *J Bone Miner Res*. November 2015;30(11):1945–55.
145. Haines DD, Varga B, Bak I, Juhasz B, Mahmoud FF, Kalantari H, u. a. Summative interaction between astaxanthin, Ginkgo biloba extract (EGb761) and vitamin C in Suppression of respiratory inflammation: a comparison with ibuprofen: PHYTOCHEMICALS COOPERATIVELY SUPPRESS INFLAMMATION. *Phytother Res*. Januar 2011;25(1):128–36.
146. Boyera N, Galey I, Bernard BA. Effect of vitamin C and its derivatives on collagen synthesis and cross-linking by normal human fibroblasts. *Int J Cosmet Sci*. Juni 1998;20(3):151–8.
147. Carr A, Maggini S. Vitamin C and Immune Function. *Nutrients*. 3. November 2017;9(11):1211.
148. Li X, Tang L, Lin YF, Xie GF. Role of vitamin C in wound healing after dental implant surgery in patients treated with bone grafts and patients with chronic periodontitis. *Clin Implant Dent Relat Res*. Oktober 2018;20(5):793–8.
149. Wintergerst ES, Maggini S, Hornig DH. Immune-Enhancing Role of Vitamin C and Zinc and Effect on Clinical Conditions. *Ann Nutr Metab*. 2006;50(2):85–94.
150. Tada A, Miura H. The Relationship between Vitamin C and Periodontal Diseases: A Systematic Review. *Int J Environ Res Public Health*. 11 2019;16(14).
151. Carpenter KJ. The Discovery of Vitamin C. *Ann Nutr Metab*. 2012;61(3):259–64.
152. Hemilä H. Vitamin C and Infections. *Nutrients*. 29. März 2017;9(4):339.
153. Kim TK, Lim HR, Byun JS. Vitamin C supplementation reduces the odds of developing a common cold in Republic of Korea Army recruits: randomised controlled trial. *BMJ Mil Health*. 5. März 2020;bmjmilitary-2019-001384.
154. Gorton HC, Jarvis K. The effectiveness of vitamin C in preventing and relieving the symptoms of virus-induced respiratory infections. *Journal of Manipulative and Physiological Therapeutics*. Oktober 1999;22(8):530–3.
155. Saul, Andrew W. VITAMIN C AND ITS APPLICATION TO THE TREATMENT OF nCoV CORONAVIRUS How Vitamin C Reduces Severity and Deaths from Serious Viral Respiratory Diseases. *Orthomolecular Medicine News Service*. 10. Februar 2020;
156. Gander and Niederberger. Vitamin C in the handling of pneumonia. *Munch Med Wchnschr*, 31: 2074. 1936;
157. Hochwald A. Beobachtungen über Ascorbinsäurewirkung bei der krupposen Pneumonie. *Wien, Arch f inn Med*, 353, 1936.
158. Deutsche Gesellschaft für Ernährung e.V. Vitamin C: Empfohlene Zufuhr. Verfügbar unter: <https://www.dge.de/wissenschaft/referenzwerte/vitamin-c/>
159. DGOM e.V. Was bewirkt Ascorbin in unserem Körper? Verfügbar unter: <https://www.dgom.de/22-inhalte/naehrstoffe/170-vitamin-c>
160. 58. Wehner-V. Segesser Sibylle. Der Trick mit dem Vitamin C [Internet]. 2008. Verfügbar unter: [https://www.nzz.ch/der\\_trick\\_mit\\_dem\\_vitamin\\_c-1.694995](https://www.nzz.ch/der_trick_mit_dem_vitamin_c-1.694995)
161. Cameron E, Pauling L. Supplemental ascorbate in the supportive treatment of cancer: Prolongation of survival times in terminal human cancer. *Proceedings of the National Academy of Sciences*. 1. Oktober 1976;73(10):3685–9.
162. Uwitonze AM, Rahman S, Ojeh N, Grant WB, Kaur H, Haq A, u. a. Oral manifestations of magnesium and vitamin D inadequacy. *The Journal of Steroid Biochemistry and Molecular Biology*. Juni 2020;200:105636.
163. Gerkin RC et al. The best COVID-19 predictor is recent smell loss: a cross-sectional study. July 28,2020 [Internet]. Verfügbar unter: <https://doi.org/10.1101/2020.07.22.20157263>
164. Hopkins C, Alanin M, Philpott C, Harries P, Whitcroft K, Qureshi A, u. a. Management of new onset loss of sense of smell during the COVID-19 pandemic - BRS Consensus Guidelines. *Clin Otolaryngol*. 24. September 2020;coa.13636.
165. Jones BG, Oshansky CM, Bajracharya R, Tang L, Sun Y, Wong SS, u. a. Retinol binding protein and vitamin D associations with serum antibody isotypes, serum influenza virus-specific neutralizing activities and airway cytokine profiles: Vitamins, IgA, antibody isotype and cytokine patterns in humans. *Clin Exp Immunol*. Februar 2016;183(2):239–47.
166. Grassroothealth <https://www.grassroothealth.net/wp-content/uploads/2017/01/disease-incidence-prev-chart-051317-web.png>

# Sanierung

Die Sanierung im Sinne des THE SWISS BIOHEALTH CONCEPT stellt einen definierten und systematischen Algorithmus von Behandlungssequenzen dar mit dem Ziel:

- Möglichst rasche Entlastung des Immunsystems
- Möglichst hohe Sicherheit, v.a. im Hinblick auf Infektionen und Intoxikationen
- Schnelle und standardisierte Behandlung unter Schonung der zeitlichen und finanziellen Ressourcen. Dieser Punkt wird oft dahingehend vernachlässigt, dass nur die primären Kosten (Zahnarzthonorar, Material, Zahnlabor) für den Patienten in Betracht gezogen werden. Oft sind die sekundären Kosten jedoch viel höher: Anreise, Unterkunft, Abwesenheit von der Arbeitsstelle, Arbeitsunfähigkeit durch Schwellung etc.

## REIHENFOLGE DER SANIERUNG

Gemäß dem ALL IN ONE CONCEPT werden die u.a. einzelnen Schritte in dieser Reihenfolge möglichst in einer Sitzung, jedoch zumindest an zwei bis drei aufeinander folgenden Tagen, also in einer „Behandlungssequenz“ durchgeführt. Wichtig ist dabei, dass nach dem chirurgischen Eingriff für die Dauer von ein bis drei Tagen noch keine weiteren invasiven oder spezifisch ausleitenden Maßnahmen durchgeführt werden, da der Patient sich in

diesem Zeitraum in der sog. katabolen Phase befindet. Bei der Erstellung dieses Konzeptes wurde das 4-Phasen-Konzept von Dr. Dietrich Klinghardt berücksichtigt. Dieses umfasst einen Behandlungszeitraum von bis zu zwei Jahren (Abb. 1). Innerhalb dieses Zeitraums können durch die wenigen Tage der biologischen dentalen Therapie rund 60 % der gesundheitlichen Verbesserung erzielt werden. Die zahnärztliche Behandlung umfasst insgesamt 5 Schritte.

1. Schritt: schonende und belastungsfreie Metallentfernung möglichst am Tag vor dem chirurgischen Eingriff unter Schutzmaßnahmen, um das Immunsystem zu entlasten und den Organismus nicht zusätzlich zu belasten.
  - Amalgamentfernung unter Sechsfach-Schutz und Versorgung mit CEREC-Keramik-Inlays oder mit Langzeitprovisorien
  - Kronen-/ Brückenentfernung unter Kofferdamschutz und Ersatz durch Langzeitprovisorien
  - Entfernung der Kronen unter Kofferdamschutz und der Abutments auf Titanimplantaten.

2. Schritt: quadrantenweise Entfernung aller wurzelkanalbehandelten und beherdeten Zähne, Wurzelreste, Weisheitszähne, FDOKs und Fremdkörper mit nachfolgender Sofortimplantation. Dabei wird im Operationsablauf folgende Reihenfolge angestrebt:

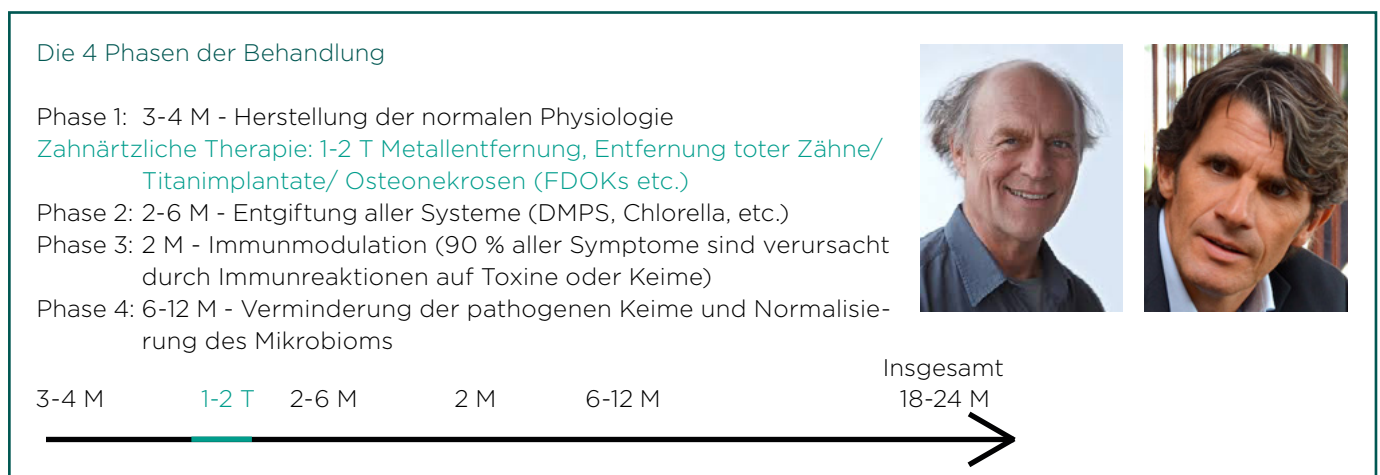


Abbildung 1: In dieser Übersicht kann man erkennen, wie die dentale Therapie nach Dr. Ulrich Volz (Bild rechts) in das 4-Phasen-Konzept von Dr. Dietrich Klinghardt (Bild links) eingebettet ist.

Frauen: rechts unten, rechts oben, links unten, links oben  
Männer: links unten, links oben, rechts unten, rechts oben.

Diese Reihenfolge ergibt sich aus dem YIN-YANG-System und gewährleistet eine schnellstmögliche und tiefgreifende Entlastung des Immunsystems (diesem Prinzip zufolge sollten Frauen auf der Herzseite des Mannes, also auf seiner linken Körperseite schlafen).

3. Schritt: Herstellung von festen und metallfreien Langzeitprovisorien, welche für die Dauer von 3 bis maximal 12 Monaten im Mund verbleiben. Diese Provisorien sollen von ihrer Ästhetik bereits nahe an einer finalen Krone liegen, die Zähne und die Implantate schützen und die Bisshöhe zur Förderung der Entgiftung wiederherstellen. Die Patienten werden dazu angehalten, die ersten 6 Wochen nach dem Eingriff keine feste Nahrung auf den Implantaten zu kauen, um die ungestörte Einheilung nicht zu gefährden.

4. Schritt: nach 3-4 Monaten wird eine Kontrolle durchgeführt, welche die Einheilung der Implantate mit Hilfe des Periotests überprüft und gegebenenfalls bereits in der Provisorienphase weitere Behandlungen einleitet. In dieser Phase wird auch über das Langzeitprovisorium die Bisshöhe nochmals perfekt eingestellt.

5. Schritt: sobald mit Hilfe des Langzeitprovisorium eine stabile und gesunde Situation erzielt werden konnte, werden die Langzeitprovisorien gegen finale Kronen aus Keramik ausgetauscht.

## AMALGAMENTFERNUNG/ METALLSANIERUNG

Aufgrund der extremen Gefährlichkeit von Quecksilber erfordert dessen Entfernung besondere Schutzmaßnahmen und bereits im Vorfeld sollte der Organismus optimal darauf vorbereitet werden. Bereits 14 Tage vor der geplanten Sitzung wird mit unserem nachfolgend beschriebenen Entgiftungsprotokoll begonnen, unter Einhaltung der Vorgaben des überweisenden Umweltmediziners oder Heilpraktikers. Dies fördert die Entgiftungsfähigkeit des Körpers, was äußerst wichtig ist, denn trotz maximaler Schutzmaßnahmen im Rahmen der Entfernung des Amalgams lässt es sich nicht ver-

meiden, dass eine gewisse Menge an Quecksilberdampf in den Körper gelangt. Die verstärkte Supplementierung mit Nährstoffen schafft die Voraussetzung, diese Gifte optimal abzufangen und auch auszuschleiden. Das Risiko einer akuten Vergiftung aufgrund der Entfernung wird durch diese Supplementierung, zusammen mit den besonderen Schutzmaßnahmen bei der Entfernung selbst, minimiert. Das Entgiftungsprotokoll unterstützt den Körper mit dem Ziel, die Phase der Amalgamentfernung ohne weitere Probleme durchführen zu können. Es ist keinesfalls als vollständige Schwermetallausleitung zu verstehen. Eine vollständige Entgiftung kann erst nach der konsequenten Entfernung aller Störfelder in der Mundhöhle richtig durchgeführt werden (Metall- und Störfeldsanierung).

### Entgiftungsprotokoll

In den Tagen vor der Amalgamentfernung sollten alle Hinweise zur Ernährung und Lebensweise (siehe Abb. 4 S. 43) besonders sorgfältig berücksichtigt werden.

Folgende Nahrungsergänzungsmittel sollten ab 14 Tage vor bis 14 Tage nach der Amalgamentfernung eingenommen werden:

- Sicherstellung einer guten allgemeinen Mikronährstoffversorgung, wie durch BASELINE und BOOST gewährleistet.
- Chlorella vulgaris: 3x täglich 8-10 Presslinge 30 min. vor dem Essen, letzte Portion direkt vor dem Schlafen.
- Omega 3 Fischöl: 2 Kapseln zum Frühstück, 4 Kapseln vor dem Schlafen.

Es wird immer wieder diskutiert, ob das Amalgam schnellstmöglich in einer Sitzung oder aber in mehreren Schritten mit viel Zeit dazwischen entfernt werden sollte. Diese Diskussion ist müßig und zielt in die falsche Richtung: der Vorschlag einer Verteilung der Entfernung auf mehrere Sitzungen impliziert eindeutig, dass die Anhänger dieser Methode sich nicht in der Lage fühlen, das Amalgam absolut sicher und ohne jegliche Kontamination und Belastung für den Patienten entfernen zu können. In diesem Fall darf der Zahnarzt gar kein Amalgam entfernen, denn das im Amalgam zu über 50 % enthaltene Quecksilber ist das giftigste nicht-radioaktive Element und kann selbst in geringsten Dosen zu schwerwiegendsten Erkrankungen führen<sup>(1,2)</sup>. Richtig ist es

vielmehr, ein Amalgamentfernungsprotokoll wie weiter unten beschrieben anzuwenden, welches den Patienten weitestgehend vor einer Kontamination mit Quecksilber schützt. Ist diese Voraussetzung gegeben, dann sollten die Amalgamfüllungen so schnell und in so wenigen Sitzungen wie möglich entfernt werden.

### Amalgamentfernung unter Sechsfachschutz

Bei der Amalgamentfernung können leicht für den Patienten fatale Fehler begangen werden. Noch immer kommt es vor, dass ein Zahnarzt die Füllungen ohne jegliche Schutzmaßnahmen herausbohrt. Er ist über die oben genannte Problematik nicht informiert, da diese von der Universitätslehrmeinung abweicht. Dabei entsteht jedoch eine sehr große Menge an hochgiftigem, anorganischem Quecksilberdampf ( $\text{HgO}$ )<sup>(3)</sup>. Es ist nicht selten, dass Patienten nach einer solchen routinemäßigen Amalgamentfernung mit neurologischen Beschwerden, chronischer Müdigkeit, Gelenk- und Muskelbeschwerden oder anderen, neu auftretenden Symptomen reagieren. Aus diesem Grund ist es unabdingbar, die Entfernung der Amalgam-Füllungen unter Sechsfachschutz durchzuführen (Abb. 2):

- Das Anlegen von Kofferdam, einem Gummischutz Tuch. Es bietet Schutz vor Amalgam-Spänen und Fragmenten, welche sich lösen und im Gewebe stecken bleiben können. Die neueste Generation ist latexfrei und besteht aus Silikon (ROEKO: Flexidam), was den Vorteil hat, dass durch Silikon kein gasförmiges Quecksilber penetrieren kann.
- Die Verwendung des Clean-Up-Saugers. Dies bietet zusätzlichen Schutz vor Quecksilberdampf, da dieser Sauger über dem zu behandelnden Zahn positioniert wird.
- Vorsichtiges Ausbohren mit niedriger Drehzahl unter Verwendung eines Hartmetall-Fräasers, um die Entwicklung giftiger Quecksilberdämpfe zu vermeiden.
- Verwendung einer mit Gold beschichteten Nasenschutzmaske. Sie fängt Quecksilberdämpfe ab, da Gold und Quecksilber eine hohe Affinität zueinander haben. Eine gute und kostengünstigere Alternative sind Atemmasken der Schutzklasse FFP3. Diese schützen nicht nur zu 99 % vor Quecksilber, sondern vor allen giftigen Stäuben, Rauch und Aerosolen mit einer

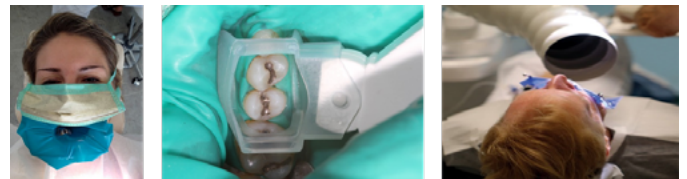

Abbildung 2: Amalgamentfernung unter Sechsfachschutz

Größe bis zu 0,6  $\mu\text{m}$ , vor krebserregenden und radioaktiven Stoffen sowie vor Viren, Bakterien und Pilzsporen.

- Verwendung des Umgebungsluft-Tauschers iQ-Air: Dieser „Rüssel“ wird möglichst nahe der Mundhöhle positioniert. Das Gerät saugt nun ähnlich einem Staubsauger mit einer extrem hohen Saugkraft die gesamte Luft in der Umgebung der Köpfe von Patient und Behandlungspersonal ab, um diese nach Quecksilber- und Erregerfiltration wieder in den Raum abzugeben.
- Eine Chlorella-Algen-Einlage im Zahn nach der Entfernung des Amalgams bindet noch im Zahn vorhandenes Quecksilber.

Sauerstoffzufuhr über eine Nasensonde wird nicht mehr empfohlen, da dies laut Dr. Klinghardt, die Blut-Hirnschranke öffnet und eher Schaden anrichtet als Nutzen bringt. In Abhängigkeit vom Gesundheitszustand werden die Zähne sofort endgültig (Keramik oder Composite) oder provisorisch mit Zement (Glasionomerzementfüllung) versorgt, bis die Ausleitung abgeschlossen ist. Optional werden Infusionen mit hoch dosiertem Vitamin C und weiteren Mikronährstoffen durchgeführt.

Nach der Behandlung sollte sehr viel getrunken werden. Im Anschluss an die Amalgamentfernung sollte eine professionelle individualisierte Amalgamausleitung durch einen Umweltmediziner oder Heilpraktiker stattfinden.

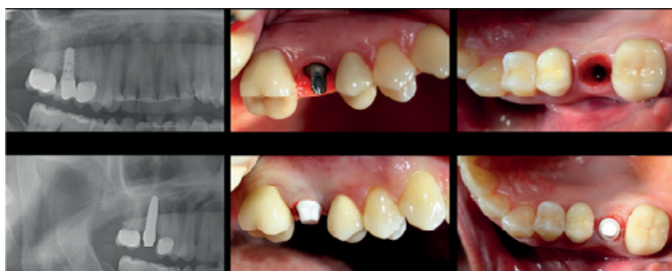


Abbildung 3: Explantation eines Titanimplantates und Insertion eines Keramikimplantates

### Entfernung von Metall-Inlays, -Kronen und -Brücken

Alle Metalle werden zumindest unter Kofferdam-Schutz entfernt, um eine Aufnahme von Metallpartikeln über die Schleimhäute und den Magen-Darm-Trakt zu vermeiden. Bei schweren Erkrankungen wie ALS oder auf Wunsch des Patienten ist es auch bei der allgemeinen Metallentfernung angebracht, maximale Schutzmaßnahmen (s. Amalgamentfernung) anzuwenden.

### Explantation von Titanimplantaten

Mit einem speziellen System (Implant Removal Set®, Neobiotech) ist es in den meisten Fällen möglich, die Titanimplantate aus dem Knochen herauszudrehen, ohne den sonst üblichen Knochendefekt zu provozieren. Daraufhin kann, je nach Gesundheitszustand des Patienten, direkt ein vollkeramisches Implantat gesetzt werden, ohne dass zuvor der Knochen abheilen muss (Abb. 3). Dieser Austausch „Titan gegen Keramik“ vermeidet Verlust an Knochen und Zeit, da das neue Implantat direkt in dieselbe Knochenkavität eingeschraubt wird. In den Fällen, in denen keine Unverträglichkeit auf Titan und keine Elektrosensibilität vorliegt, kann das Titanimplantat b.a.w. im Patienten verbleiben. Der Aufbau und die Schraube auf dem Implantat bestehen meist aus einer goldhaltigen Legierung und müssen deshalb immer durch einen vollkeramischen Aufbau (Abutment) mit Titanschraube ausgetauscht werden, um einen lokalen Stromfluss zu vermeiden.

### WEISHEITZÄHNE UND FDOK (FRÜHER NICO)

FDOK (fettig degenerative Osteonekrose und Osteolyse des Kieferknochens), früher NICO (neuralgia inducing cavitational osteonecrosis) bzw. IO (ischämische Osteonekrose)

Die Frage ist berechtigt, warum in den westlichen Industrienationen die Weisheitszähne eine derart große Rolle spielen, oft quer im Kiefer verlagert sind, nicht genug Platz haben, um durchzubrechen und deshalb chirurgisch entfernt werden müssen. Ein Fehler der Natur? Nein, eher ein Fehler des menschlichen Verhaltens. Irgendwann haben die Mütter in den westlichen Industrienationen damit begonnen, die Stillzeit zu reduzieren, ganz aufzugeben oder die Muttermilch abzupumpen und über die Flasche zuzuführen. Das Saugen an der Mutterbrust hat allerdings neben vielen psychologischen Vorteilen die Aufgabe, positive Effekte auf das stomatognathe System auszuüben und den Kiefer nach vorne zu entwickeln<sup>(4)</sup>. In gewisser Weise ist dies eine Art Kieferorthopädie: die stetige Saugkraft an der Mutterbrust über viele Monate wird auf den Kiefer übertragen. Werden Kinder, wie von der Natur vorgesehen und wie in vielen Naturvölkern immer noch üblich, für anderthalb bis zwei Jahre gestillt, so wird der Kiefer nach der Stillzeit groß genug sein, um ausreichend Platz für die Weisheitszähne bereit zu stellen.

In unserer Gesellschaft ist dies meist nicht mehr durchführbar und die Weisheitszähne werden deshalb im jugendlichen Alter, meist zwischen dem 12. und 20. Lebensjahr, chirurgisch entfernt. Ungünstigerweise ist dies genau das Alter, in dem die Jugendlichen durch das starke Wachstum unter einem generalisierten Mineralstoffdefizit leiden, welcher oft noch durch schlechte Ernährung in diesem Alter verstärkt wird. Es werden meist alle vier Weisheitszähne auf einmal entfernt mit Fokus auf der Geschwindigkeit, also möglichst kurzer OP-Dauer. In der Regel wird die Wunde nicht vollständig gereinigt und sterilisiert (z.B. durch Ozon) und dann über eine Streifeneinlage mit einer Kombination aus einem Antibiotikum und Cortison, welches das Immunsystem blockiert, der sekundären Wundheilung überlassen.

Das Antibiotikum wird fast immer zusätzlich oral gege-

ben, was das Immunsystem nochmals schwächt. Die Operation ist meist sehr invasiv („großer Chirurg, großer Schnitt“) und traumatisch und zieht dadurch eine starke Schwellung nach sich. Dies verhindert jedoch den für eine gute Heilung notwendigen Switch in den Parasympathikotonus. Unter diesen Voraussetzungen kann der Knochendefekt nicht ausheilen. Deshalb ziehen rund 90 % aller Weisheitszahnoperationen eine FDOK nach sich. Dies bedeutet, dass zwar das Zahnfleisch und oft auch der darunterliegende harte Knochen, die sog. Kompakta, verheilen, jedoch darunter ein Hohlraum verbleibt, welcher entweder ganz leer ist, mit reinem Fett oder mit einem Gemisch aus Fett und abgestorbenen Knochenbälkchen durchsetzt ist.

Es handelt sich um eine chronische, fettig degenerative Entzündung. Die korrekte röntgenologische Bezeichnung lautet „Osteolyse im Kieferknochen“. Der frühere Begriff „NICO“ ist durch FDOK/ FDOJ (fettig degenerative Osteolyse und Osteonekrose des Kieferknochens/ fatty degenerative osteonecrosis of the jawbone) ersetzt worden. Dies ist wichtig für die Kommunikation mit Röntgenologen, Versicherungsträgern und Gutachtern.

Vermieden werden kann die Ausbildung einer FDOK nur durch die konsequente Anwendung des in dieser Schrift beschriebenen Protokolls. In vielen Fällen müssen allerdings auch durchgebrochene und in Reihe stehende Weisheitszähne entfernt werden, da diese ein Störfeld darstellen. Man sieht im Zuge der Entfernung dann eine FDOK hinter den Weisheitszähnen. Von Dr. Volz wurde eine einfache und logische Unterscheidungsmethode gefunden: liegt eine keratinisierte „attached Gingiva“

rings um den Weisheitszahn auch nach dorsal vor, so kann der Weisheitszahn belassen werden, da in diesem Falle die „immunologische Türe“ verschlossen ist (Gingiva = Ektoderm, Knochen = Mesoderm, siehe S. 38). Wirklich genügend Platz bedeutet nämlich nicht nur, dass der Weisheitszahn durchbrechen kann, sondern auch, dass hinter dem Weisheitszahn noch bis zu 15 mm horizontaler Knochen existiert. Nur in diesen Fällen kann sich eine durchgehend keratinisierte Gingiva ausbilden. Andernfalls besteht eine Verbindung der Mundhöhle zum Knochen in Form einer maximal schmutzigen Zahnfleischtasche. In diesen Fällen ist die „immunologische Türe“ sperrangelweit offen.

2D-Aufnahmen sind nicht gut dafür geeignet, eine FDOK zu diagnostizieren<sup>(5)</sup>, lediglich mit sehr viel Erfahrung kann man bereits auf dem Orthopantomogramm (Panorama-Röntgen) eine FDOK erahnen. Zuverlässig zu diagnostizieren ist sie auf einer 3D-Aufnahme, dem DVT (Abb. 4). Öffnet man das Zahnfleisch über einer FDOK, so erkennt man diese meist schon von außen an der Gelb- bis Braunfärbung des Knochens, die von der Einlagerung von LDL-Cholesterin herrührt (Abb. 5). Auch glänzt das Blut durch die darauf schwimmenden Fettaggen, nachdem man den Knochen eröffnet hat.

Schaut man sich die Histopathologie dieser fettig degenerativen Knochennekrose näher an, so erkennt man dünne Knochen-Trabekel mit Verlust ihrer knöchernen Verbindungen. Das fetthaltige Knochenmark zeigt mukoide Degenerationen mit interstitiellem Ödem. Grundsätzlich ist die Anzahl von Fettzellen deutlich erhöht<sup>(6)</sup>. Es handelt sich dabei um eine chronische, stille Entzündung aufgrund des Ausbleibens einer akuten, zel-

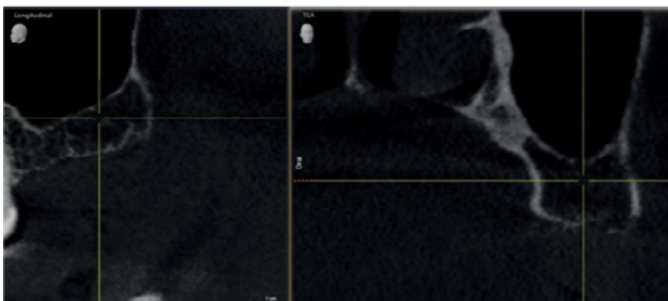


Abbildung 4: FDOK im DVT

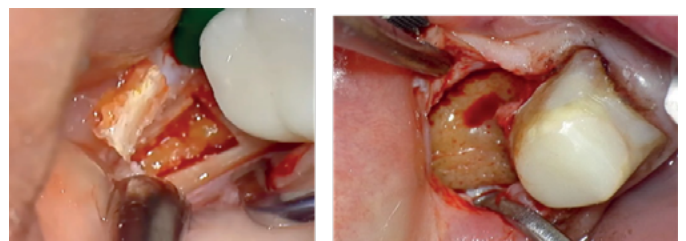


Abbildung 5: FDOKs im Unter- und Oberkiefer



Seven cytokines in NICO in comparison with normal jawbone (pg/mL)

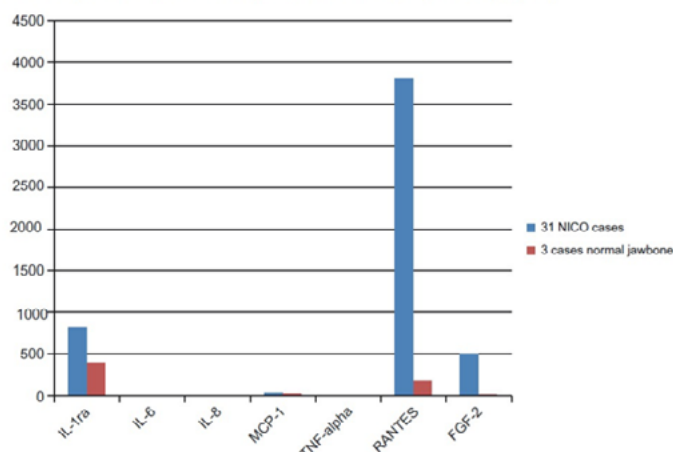


Figure 5 Distribution of seven cytokines in NICO (n = 31) and in normal jawbone (n = 3) (values in pg/mL).

Abbreviations: FGF-2, fibroblast growth factor; IL: interleukin; MCP-1, monocyte chemoattractant protein 1; NICO, neuralgia-inducing cavitation osteonecrosis; ra, receptor antagonist; RANTES, regulated upon activation normal T-cell expressed and secreted/chemokine ligand 5; TNF, tumor necrosis factor.

### Abbildung 6: Cytokinverteilung in FDOKs<sup>(6)</sup>

ulären Entzündungsreaktion durch den signifikant erhöhten Anteil an Interleukin-1-Rezeptorantagonist (IL-1ra)<sup>(7)</sup>. IL-1ra wirkt in dem Fall wie eine Tarnkappe, so dass die übermäßige Expression gefährlicher Entzündungsmediatoren wie Regulated And Normal T-Cells Expressed And Secreted (RANTES) und Fibroblast Growth Factor 2 durch das Immunsystem nicht herunterreguliert werden kann. Dies zeigt sich auch an frapierend niedrigen Werten von IL-6 und TNF- $\alpha$ <sup>(6)</sup> als Ausdruck dessen, dass das Immunsystem keine Störung registriert (Abb. 6)! Das Gewebe weist fettthaltige, degenerative und osteolytische Komponenten durch ungenügende Stoffwechselfversorgung auf.

Erweiterte, intertrabekuläre Räume enthalten oft kleine nekrotische Knochenfragmente und fettthaltige Mikrobläschen und Reservoirs aus verflüssigtem Fett, die Fettzysten ähneln, mit annähernd komplettem Verlust der Adipozytenzellkerne und zurückgebliebenem, degeneriertem Knochenmark. Es zeigt sich auch eine Ansammlung von sauren Glykosaminoglykanen im Knochenmark. Ein weiteres markantes Merkmal sind kleine Nervenfasern in den meisten FDOK-Biopsien. Diese sind in der Nähe von degeneriertem, fettthaltigem Gewebe zu finden<sup>(6,8)</sup>. Da diese oftmals Auslöser von Gesichtsschmerzen sind, wurde der Name NICO (Neuralgia Inducing Cavitation Osteonecrosis) geprägt. Neben der

Maskierung durch IL-1ra zeigt sich eine weitere fatale Eigenschaft der FDOK: im Sinne eines Knocheninfarktes bzw. einer Knochennekrose ist der Gefäß-Anschluss und damit der Anschluss an das körpereigene Heilungs-, Reparatur- und Immunsystem reduziert. Dies bedeutet, dass die FDOK kaum durch non-invasive und medikamentöse Therapien positiv beeinflusst werden kann. Gleichzeitig können Abfallprodukte aus der FDOK nicht abtransportiert werden, da auch kein Lymphabfluss existiert. Allerdings weisen die FDOK Nerven auf, über welche Toxine im Sinne des axonalen Transports (siehe S. 18) sehr rasch in Ganglien und andere Bereiche des ZNS gelangen können und dort Nervenschmerzen (Neuralgien) bis hin zu Ausfällen der Nervenfunktion verursachen können.

Auch wurden bei Patienten mit Gesichtsschmerzen gehäuft intraossäre Entzündungen beschrieben<sup>(9)</sup>.

Die in der FDOK immer und signifikant erhöht vorkommenden Entzündungsmediatoren sind RANTES sowie FGF-2<sup>(6,10,11)</sup>.

Beide Mediatoren sind regelmäßig auch im Gewebe bei schweren Erkrankungen wie ALS, MS, rheumatoider Arthritis, kardiovaskulären Erkrankungen, Brustkrebs und anderen Tumoren vorzufinden und zeigen immer extrem hohe Werte<sup>(6,10,12-17)</sup> (Abb. 7). Die FDOKs gelten u.a. durch die Produktion von RANTES und FGF-2 als wesentliche Ursache von Autoimmunerkrankungen.

RANTES gehört zur Familie der chemotaktischen Zytokine (Chemokine). Chemotaktische Vorgänge von RANTES leiten T-Zellen, dendritische Zellen, NK-Zellen, Mastzellen, eosinophile und basophile Zellen<sup>(18)</sup> zu entzündlichen und infizierten Bereichen. Dies kann im ZNS die Entstehung von MS und Parkinson fördern. Durch Wirkung auf Mastzellen erhöht es das Risiko von Allergien, Haarausfall und Schilddrüsenerkrankungen. RANTES wird auch von Melanomzellen ausgeschieden und wirkt wachstumsfördernd auf Tumorzellen. Beim Hodgkin-Lymphom produzieren maligne Sternberg-Reed Zellen RANTES, welche die chemotaktische Migration von Mastzellen in das Tumorgewebe auslösen<sup>(6)</sup>. Zum aktuellen Zeitpunkt gibt es leider noch keine nicht- oder teilinvasive Therapie, welche in der Lage ist, eine FDOK auszuheilen. Lediglich die

minimalinvasive, atraumatische, aber radikalchirurgische Ausräumung der FDOK nach dem THE SWISS BIOHEALTH CONCEPT kann eine vollständige Ausheilung des Areal erzielen, die damit verbundenen Symptome und Erkrankungen reduzieren und im besten Falle eliminieren. Neben neuralgischen Beschwerden sind die speziell mit einer FDOK in Verbindung stehenden Symptome und Erkrankungen den durch dieses Areal verlaufenden Meridianen Herz/ Kreislauf, Dreifacher Erwärmer und Dünndarm zuzuordnen: Chronisches Müdigkeitssyndrom (CFS) und Energielosigkeit (Burnout), alle Arten von Herz/ Kreislaufbeschwerden, Nebennieren-Schwäche, Gewichtszunahme, Allergien, Hauterkrankungen, Darmbeschwerden, Autoimmunerkrankungen und ganz besonders Borreliose.

Bei diesen Patienten finden sich in den FDOKs nämlich große Mengen an Borrelien, Babesien und Bartonellen. Sie finden im Gewebe der FDOK eine perfekte Umgebung, um sich zu replizieren und ihre Toxine über die Nervenfasern in den Organismus zu versenden. Sind speziell die Bartonellen erhöht, so ist auch das Risiko für Infektionen und Wundheilungsstörungen erhöht. Diese Patienten müssen nach der FDOK-Operation für eine Woche täglich mit Antibiotika-Infusionen zusätzlich geschützt werden.

Im FDOK-Gewebe sind allerdings nicht nur Viren, Pilze, Bakterien, Parasiten, FGF-2, RANTES und Fettzysten zu

finden, sondern auch große Mengen an Schwermetallen wie Quecksilber, Arsen und Blei sowie Aluminium. In den letzten Jahren findet sich auch immer häufiger Glyphosat, welches aus Unkrautvertilgungsmitteln stammt.

Die Therapie besteht darin, alles weiche Material zu entfernen, bis nur mehr harte Knochensubstanz vorhanden und die Gelbfärbung vollständig verschwunden ist und keinerlei Fettsäuren mehr auf dem Blut schwimmen. Einen weiteren Hinweis erhält man, wenn man den Patienten die Augen öffnen lässt und die Größe der Pupillen beobachtet: durch die chronische Entzündung befindet sich der Patient im Dauer-Sympathikotonus und die Pupillen sind groß. Sobald die FDOKs vollständig ausgeräumt sind, werden die Pupillen kleiner, da der Patient nun in die Entspannung kommt, also in den Parasympathikotonus switcht. Anschließend wird mit Ozon sterilisiert und der Defekt unter Vermeidung von Speichelkontamination mit A-PRF-Matrizes gefüllt und speicheldicht mit einer resorbierbaren Naht (Atramat) vernäht. Um eine maximale Sicherheit in der Ausräumung der FDOK zu gewährleisten, wurde von Dr. Dietrich Klinghardt eine Methode entwickelt und in der SWISS BIOHEALTH CLINIC unter seiner Anleitung optimiert. Hierbei wird während der Ausräumung Material aus der FDOK entnommen und in ein steriles Glasfläschchen gegeben. Zur Überprüfung des Reinigungsergebnisses kann nun der Behandler die Information über einen sterilen Glasstab

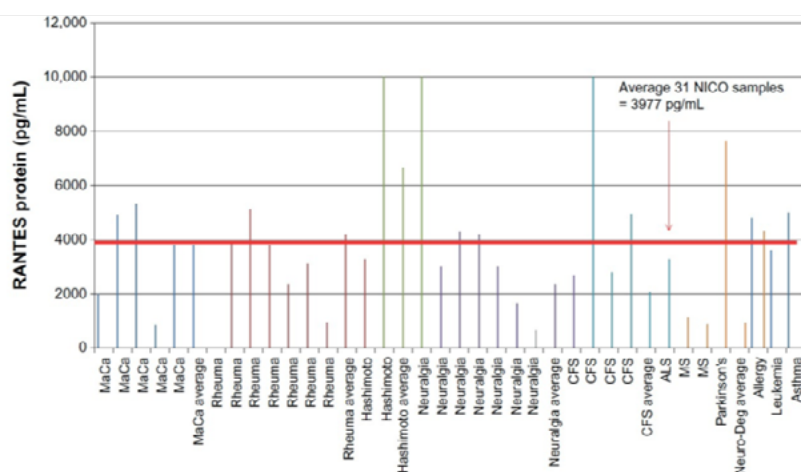


Abbildung 7: RANTES-Nachweis in FDOK-Geweben bei verschiedenen Erkrankungen<sup>(1)</sup>

in verschiedene Richtungen in den FDOK-Hohlraum projizieren und gleichzeitig über den Autonomen Response Test (ART) nach Dr. Dietrich Klinghardt testen, ob die Kavität auch im mikroskopischen Bereich perfekt ausgeräumt wurde. Ist der Test positiv, so muss der Chirurg in der Richtung des Glasstabes so lange weiter reinigen und ausräumen, bis der Test in keiner Richtung mehr anspricht.

Oberkiefer-FDOK: I-PRF-Infiltration, Kieferkammschnitt ohne vertikale Entlastung und darunterliegende keilförmige Inzision im Sinne einer Tuberplastik, um die Dicke des Bindegewebes auf dem Tuber zu reduzieren. Vollständige Entfernung des Tubers und Reinigung mit Handinstrumenten und der Piezo-Praline, Ozon, Kontrolle mit ART, A-PRF-Matrizes und resorbierbare Naht.

Unterkiefer-FDOK: I-PRF-Infiltration, Kieferkammschnitt im Winkel von ca. 30° nach bukkal zur Schonung des Nervus lingualis analog der Weisheitszahnentfernung. Keine vestibuläre Entlastung, Fenestrierung mit Piezo-Säge, Ausräumung der FDOK ausschließlich mit Piezo-Instrumenten zur Schonung des Nervus alveolaris inferior (sog. Piezo-Praline). Kontrolle mit ART, Füllung und Abdeckung des Defektes mit A-PRF-Matrizes nach der Ozonanwendung. Anschließend wird eine tiefe apikale Matratzennaht (resorbierbares Nahtmaterial) angelegt. Der eigentliche Wundverschluss erfolgt durch eine fortlaufende Naht oder durch Einzelknopfnähte.

Die Anwendung von Piezo-Instrumenten wurde von Dr. Volz 2013 in die FDOK-Therapie eingeführt und hat diese Therapie revolutioniert, da mit dieser Methode das nekrotische Material extrem schnell, sicher, schonend und vor allem vollständig entfernt werden kann. Piezo stellt ein Ultraschall-basiertes Verfahren dar, bei dem das Instrument extrem schnell vibriert/ oszilliert. Dadurch wird bei einem möglichen Kontakt mit einem Nerv oder einem Gefäß ein Schaden vermieden<sup>(19)</sup>. Piezo hat in der Gehirn- und Wirbelsäulen Chirurgie schon vor langer Zeit Einzug gehalten<sup>(20-22)</sup>.

## Leerkieferabschnitte

FDOKs entstehen nicht nur im Weisheitszahngebiet, sondern auch in anderen Zahnregionen. Ursachen dafür können sein: Fremdkörper wie z.B. aus überstopften Wurzelfüllungen, Amalgam aus Füllungen, Wurzelreste etc.. Aber auch eine trockene Alveole kann zur Entstehung einer FDOK führen. Der Bildung einer trockenen Alveole wird begegnet, indem man den Knochen mit dem Rosenbohrer anfrischt, Ozon verwendet (das starke elektromagnetische Feld an der Glasspitze aktiviert die Blutung) und dann die Alveole vor Speichel schützt. Speichel besitzt eine sehr stark blutstillende Wirkung, was in dieser Phase absolut unerwünscht ist, da sich die Alveole dann im kompetitiven Wettbewerb vollständig mit Speichel füllt und dort kein Blut mehr vorhanden sein kann. Am sichersten wird dies durch das vollständige Füllen der Alveole mit A-PRF-Matrizes und/ oder vorzugsweise durch eine Sofortimplantation mit Keramikimplantaten erreicht.

## Ankylotische Endozähne

FDOKs finden sich auch sehr häufig um die Alveolen ankylotisch verbackener Zähne herum, da hier die „Isolierungsschicht Ligament“ nicht mehr vorhanden ist und die Toxine dadurch ungehindert in den Knochen eindringen können. Interessant ist dabei folgende Beobachtung: je besser und je aufwendiger die Wurzelkanalbehandlung durchgeführt wurde, desto höher ist das Risiko einer Ankylose und damit einer FDOK! Je schlechter/ insuffizienter die Wurzelkanalbehandlung, desto eher findet sich eine Zyste, welche im Gegensatz zur FDOK Ausdruck eines halbwegs intakten Immunsystems ist, da der Zystenbalg die austretenden Bakterien vom übrigen Organismus abschottet und eine Art „Gefängnismauer“ darstellt. Weiterhin ist der Knochen um den Zystenbalg immer sehr hart und gut mineralisiert, da diese erhöhte Mineralsierung wiederum den Organismus von der Entzündung abschotten soll. Deshalb sollte – auch wenn keine Sofortimplantation geplant ist – immer eine „Probebohrung“ durch die Alveolenwand, durch die Alveolenspitze und in das Septum hinein durchgeführt werden. Ist es darunter weich und schwimmen Fettaggen auf dem austretenden Blut, so liegt sicher eine FDOK vor und es muss gesäubert werden. Oft müssen erhebliche Teile der Alveolenwand entfernt werden und nicht selten reichen die fettig degenerativen Lakunen bis weit unter

die Nachbarzähne. Es bleibt dann nach der Säuberung bzw. FDOK-Behandlung lediglich die orale und vestibuläre Kompakta des Kiefers stehen. Die Entspannung des Patienten ist gegen Ende der Behandlung deutlich sichtbar, nicht selten schlafen die Patienten während der Behandlung ein. In etwa 50 % der FDOK-Behandlungen verspüren die Patienten bereits schon beim Aufstehen aus dem Behandlungsstuhl eine deutliche Verbesserung (Erleichterung, freies Gefühl im Kopf, Verbesserungen auf dem assoziierten Meridian etc.), spätestens jedoch nach zwei bis drei Tagen.

## EXTRAKTION WURZELKANALBEHANDELTEN ZÄHNE

Sehr viele wurzelkanalbehandelte Zähne weisen eine Entzündung des umliegenden Gewebes auf. Besonders gut ist dies mit Hilfe des dreidimensionalen Röntgenbildes (DVT) zu erkennen. Dieser sich als Zyste an der Wurzelspitze zeigende Prozess ist nichts anderes als eine Art Kapsel, welche das Immunsystem um dieses infizierte Areal bildet, um es vom restlichen Organismus abzuschirmen. Besonders giftige Zähne ankylosieren häufig auch mit dem umliegenden Knochen. Der Stoffwechsel vor Ort wird stillgelegt. Der Körper mauert den Zahn in einer Art Gefängnis ein. Die einzige Möglichkeit, dieser chronischen Intoxikation zu entgehen, besteht darin, die toten Zähne chirurgisch zu entfernen. Das umliegende entzündete oder zystische Gewebe muss vollständig beseitigt werden. Weicher Knochen sollte rückstandslos auskürretiert werden. Darauf folgt die Desinfektion des Gewebes mit Ozon. Die Implantation neben noch bestehenden wurzelkanalbehandelten Zähnen sollte genauestens evaluiert werden, um einen möglichen Misserfolg durch eine fokale Infektion zu vermeiden<sup>(23)</sup>. Im Rahmen der Entfernung von wurzelkanalbehandelten Zähnen muss eine immunologische Vor- und Nachbehandlung (S. 45) erfolgen, um den Organismus in die Lage zu versetzen, die Wunde auszuheilen, neuen und gesunden Knochen zu bilden und einer Infektion vorzubeugen.

Die Extraktion erfolgt grundsätzlich so schonend wie irgend möglich. Gingiva und Knochen müssen nach Entfernung des Zahnes komplett unverletzt sein. Wenn möglich, wird die attached Gingiva (das angewachsene Zahnfleisch) nicht abgelöst. Das Ligament, der die Wur-

zel haltende Faserapparat, muss jedoch vollständig entfernt werden, da das Gehirn andernfalls nicht realisiert, dass der Zahn entfernt wurde und erst nach einer Resorptionszeit von einigen Tagen/ Wochen die Ausschüttung der entsprechenden Knochenwachstumsfaktoren initiieren würde.

## Extraktion

Die Gingiva wird mit dem Rabenschnabelskalpell Nr. 12 vorsichtig vom Zahn gelöst. Mit der Zange werden sanfte und isostatische Hebelkräfte im Sinne einer liegenden Acht auf den Zahn ausgeübt, bis sich der Zahn löst. Dabei gibt es zwei Varianten, welche die Extraktion erleichtern: Wird der zu extrahierende Zahn einige Tage bis Wochen vor dem Extraktionstermin gekürzt und damit aus der Okklusion/ Belastung gebracht, so wächst er in der Zwischenzeit nach oben in die Richtung der Okklusionsebene und kann dann sehr viel leichter entfernt werden. Dies erlebt man immer wieder bei der Extraktion von abgebrochenen Zähnen bzw. Wurzelresten, welche grundsätzlich immer sehr einfach zu entfernen sind. Eine weitere Variante besteht darin, mit der Extraktion zu beginnen und den Zahn dann nach einigen Minuten der Krafteinwirkung für einige Zeit (15 bis 30 Min.) in Ruhe zu lassen und z.B. eine andere geplante Behandlung in der Zwischenzeit durchzuführen. Durch die in der Zwischenzeit erfolgende Einblutung in den Parodontalspalt entsteht ein starker Druck auf die Wurzel in der Extraktionsrichtung, so dass diese nach der Wartezeit sehr viel einfacher und mit weniger Krafteinsatz zu entfernen ist.

## Wurzelinfraktur

Lässt sich der Zahn nicht durch eine gewöhnliche Extraktion entfernen, so wird keinesfalls, wie leider immer noch üblich, eine Osteotomie durchgeführt. Guten und gesunden Knochen mit der sog. Lindemann-Fräse zu entfernen, um eine tote Wurzel zu lockern, erfüllt den Tatbestand einer Körperverletzung und zeugt von mangelndem zahnärztlichem Können und biologischem Verständnis. Logisch und gewebeschonend ist die Wurzelinfraktur, bei welcher in die Wurzel ein Mercedes-Stern oder ein Schweizer Kreuz gefräst wird, um dann die Wurzelteile mit einem kleinen Hebel in kleinen Teilen

zu entfernen. Dabei wirkt es erleichternd, wenn man die Schlitzte entlang des Wurzelkanals bis zur Wurzelspitze oder sogar leicht darüber hinaus anlegt (cave: Wurzeln in Kieferhöhlen- oder Nervennähe). Dies geht meist sehr einfach, da der Wurzelkanal entweder hohl oder aber durch ein weiches Wurzelfüllmaterial gefüllt ist.

### Densotomie

Führt auch die Wurzelinfraktur noch nicht zum Erfolg, so wird die Wurzel durch einen langen Rosenbohrer „pulverisiert“ und komplett weggebohrt. Dies geht einfacher als erwartet, da der Bohrer auf dem Wurzeldentin ruhig und gleichmäßig rotiert, bei Kontakt zum Knochen jedoch sofort sehr unruhig wird und schlägt. Dadurch kann man sehr exakt zwischen Knochen und Wurzel differenzieren. Hilfreich ist hierbei, mit einer starken Lupe und einer starken Lichtquelle auf der Brille zu arbeiten sowie die feine Spitze des Surgitip-Saugers® aufzusetzen. Meist lässt sich irgendwann die Wurzelspitze mit einem feinen Instrument, z.B. dem „Papillenheber“ entfernen. Dieser hat gegenüber einem Hebel den Vorteil, dass er extrem dünn ist und zwischen Knochen und Wurzel geschoben werden kann, ohne Schäden im Knochen zu hinterlassen.

### Separate Entfernung einer Zyste oder eines Fremdkörpers im Bereich der Wurzelspitze

Diese werden entweder durch Abklappen der Gingiva vom Alveolenrand aus entfernt, da dort keine Narben entstehen und keine Blutversorgung zerstört wird. Allerdings muss dazu der Sulkusrand-Schnitt meist über mehrere Zähne ausgedehnt werden, um bis zur Wurzelspitze abklappen zu können. Alternativ kann die Eröffnung für die Entfernung der Zyste oder eines Fremdkörpers im Bereich der Wurzelspitze (retrograde Wurzelfüllung mit Amalgam oder Zement, überstopfte Wurzelfüllung, abgebrochenes Kanalinstrument etc.) auch über einen vertikalen Schnitt im Bereich der freien Gingiva etwas neben dem OP-Gebiet durchgeführt werden, um anschließend unverletztes Periost (Knochenhaut) über dem Defekt liegen zu haben. Niemals dürfen horizontale Schnitte durchgeführt werden, da die Blutgefäße und auch die Meridiane vertikal verlaufen und mehr in ihrer Funktion beeinträchtigt würden, als unbe-

dingt nötig ist. Nun kann unter Sicht die Zyste oder der Fremdkörper entfernt werden. Hierbei ist darauf zu achten, dass ein eventuell mit Amalgam oder sonstigen metallischen Fremdkörpern verfärbter Knochen vollständig entfernt wird und auch im Weichgewebe liegende Metalltätowierungen ausgeschnitten werden.

Anschließend wird der Schnitt durch eine sehr feine fortlaufende Naht (bessere Zugverteilung gegenüber Einzelknopfnähten und dadurch geringere Narbenbildung) speicheldicht verschlossen, nachdem der Defekt zuvor mit A-PRF-Matrizes gefüllt und abgedeckt wurde.

In allen Fällen wird die Extraktionsalveole optimal gesäubert, auskürretiert, auf FDOKs kontrolliert (Probebohrung durchführen!), mit Ozon sterilisiert und mit Procain gefüllt. Dabei wird auf eine vollständige Füllung mit dem Blutkoagel geachtet. Weiterhin wird Procain in die Umschlagfalte im Sinne einer Neuraltherapie eingespritzt. Falls in die Alveole des extrahierten Zahnes nicht sofort implantiert werden kann oder soll bzw. falls nach der Implantation noch Hohlräume zwischen Implantat und Alveole verbleiben, werden diese mit A-PRF-Matrizes abgedeckt. Im Falle einer zu geringen Blutung (trockene Alveole) oder einer Eröffnung der Kieferhöhle (Mund-Antrum-Verbindung = MAV) ohne Sofortimplantation sollte die Alveole neben der Füllung mit A-PRF-Matrizes mit einer Cytoplast-/ Tefgen-Membran speichel- und luftdicht verschlossen und gegen die Impaktierung von Speiseresten geschützt werden.

Dazu muss ausnahmsweise im Sinne der Prioritätensetzung die Gingiva ca. 5 mm abgeklappt werden. Die Membran wird getrimmt und ca. 3 mm die Alveole überragend unter die Gingiva geschoben und diese im Bereich der Papille mit Einzelknopfnähten verschlossen. Die raue Struktur der Membran liegt dabei zur Mundhöhle, da diese Struktur der nicht-expandierten Teflonmembran das Wachstum von Weichgewebe fördert. Die Nähte werden, falls nicht resorbierbar, nach ca. zwei Wochen und die Membran nach ca. vier bis sechs Wochen entfernt. Diese kann ohne Anästhesie sehr einfach mit einer Sonde herausgezogen werden.

Bei schwerkranken Patienten, wie z.B. bei ALS-Patienten, kann die vollständige Entfernung von Fremdkörpern

über Leben und Tod entscheiden. Da wir nie wissen, in welchem Gesundheitszustand sich unsere Patienten in 10 oder 20 Jahren befinden werden, müssen wir jetzt schon Vorsorge treffen, dass diese Depots vollständig ausgeräumt werden.

## OZONBEHANDLUNG

Es gibt verschiedene Ozongeräte auf dem Markt. Wir bevorzugen das sehr leistungsstarke Gerät OZONE DTA, welches von SDS Swiss Dental Solutions ([www.swissdentalsolutions.com](http://www.swissdentalsolutions.com)) vertrieben wird. Die Stärke wird auf ca. 7 bis 10 eingestellt und die Alveole gleichzeitig abgesaugt, da einerseits das Ozon nicht eingeatmet werden sollte (Ausnahme: Behandlung von Bronchitis) und andererseits die Wirkung nur in Anwesenheit von Luftsauerstoff eintreten kann. An der Sondenspitze wird durch ein starkes elektromagnetisches Feld der Luftsauerstoff in Sauerstoff-Radikale mit atomarem Sauerstoff zerschossen; diese wirken extrem stark bakterizid, viruzid und fungizid. Da sie sehr reaktionsfreudig sind, verbinden sie sich zu Ozon  $O_3$  (Abb. 8), welches eine bakterio-statische Wirkung hat. Die Konzentration an der Sondenspitze liegt dabei bei 10 bis 100mg/ml. Ozon ist jedoch nicht stabil und zerfällt wiederum in den nun aktiven Sauerstoff und in Sauerstoff-Radikale. Die sterilisierende Wirkung dringt bis zu 2,5 cm in den Knochen ein und ist für menschliche Zellen komplett unschädlich, da Sauerstoff die humane Atmungskette nicht negativ beeinflussen kann. In der Atmungskette der Bakterien, Viren und der Pilze führt die Anwesenheit dieser Sauerstoff-Formen jedoch zum Stoffwechselzusammenbruch und damit zum Absterben dieser Erreger<sup>(24)</sup>.

Damit steht der Zahnmedizin ein hocheffektives und von Nebenwirkungen komplett freies Instrument zur lokalen Sterilisation zur Verfügung. Auch Herpes oder Aphten an Gaumen, Schleimhaut oder Lippe können mit der Flächensonde hervorragend behandelt werden. Dies verkürzt die Heilung von rund einer Woche auf meist wenige Stunden. Ein weiterer positiver Nebeneffekt ist die kurzzeitige Steigerung der Durchblutung durch das sehr starke elektromagnetische Feld zur Vermeidung „trockener Alveolen“.

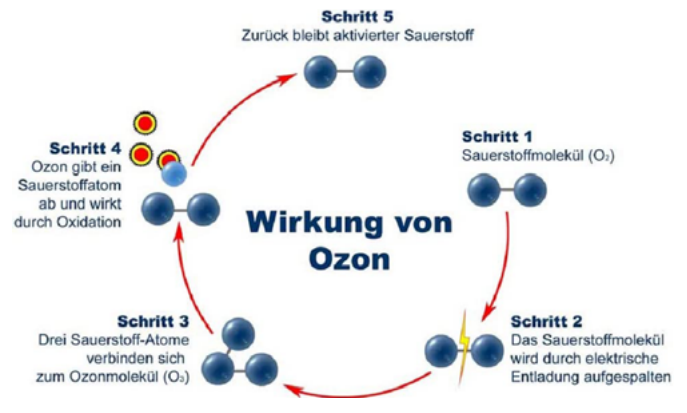

Abbildung 8: Wirkung von Ozon (OSS Ozone System Solutions)

## BLUTKONZENTRATE (A-PRF, I-PRF)

Hierbei handelt es sich um aus dem Blut des Patienten gewonnene Plasmabestandteile, welche reich an Wachstumsfaktoren und Fibrin sind.

Die Blutplättchen (Thrombozyten) sind Stimulatoren der Blutgerinnung, enthalten aber die größte Menge an menschlichen Wachstumsfaktoren. Sie bewirken daher, dass sich das Gewebe bei Verletzungen oder nach Operationen wieder regeneriert. Diese Wachstumsstimulatoren können ganz spezifisch verwendet werden, indem man sie von den Plättchen trennt oder zusammen mit den vom übrigen Blut separierten Thrombozyten aktiviert und an Orte einbringt, wo man gezielt Wachstum und Zellaktivierung stimulieren will. Auf diesen Prinzipien beruht die PRGF (Plasma Rich in Growth Factors)-Therapie, die 1999 von einer spanischen Arbeitsgruppe um Dr. Eduardo Anitua entwickelt wurde<sup>(25)</sup>. Sie basiert auf der Aktivierung der patienteneigenen Blutplättchen, um das Gewebe zu stimulieren und dessen Regeneration zu beschleunigen<sup>(26,27)</sup>. Dies führt zur Verkürzung der Rehabilitation bzw. Rekonvaleszenz nach chirurgischen Eingriffen. Insgesamt wird die Wundheilungsphase durch konzentrierte Wirkung von Wachstumsfaktoren verkürzt und das Komplikationsrisiko erheblich vermindert. Allerdings handelt es sich dabei um ein offenes System, welchem zur Membranherstellung Calciumsulfat zugegeben werden muss.

### Advanced Platelet Rich Fibrin (A-PRF)

Es handelt sich um eine Therapie mit Leukozyten und plättchenreichem Fibrin zur Förderung der Wund- und Knochenheilung sowie der Aufbaukräfte. Zusätzlich stützt die Funktion der Leukozyten die Immunantwort. Das slow-release-Verhalten von A-PRF hat den Vorteil, dass über zehn Tage eine konstante Freisetzung von Wachstumsfaktoren (TGF- $\beta$ 1, PDGF-AB, VEGF)<sup>(28)</sup> und Matrix-Proteinen (Fibronectin, Vitronectin und Thrombospondin 1) stattfinden kann. Diese Wachstumsstimulatoren benötigen keine Aktivierung und können ganz spezifisch an Orten angewendet werden, wo man gezielt Wachstum und Zellaktivierung anregen will. Dort stimulieren sie Fibroblasten. Diese wiederum bilden Kollagen und Hyaluronsäure, welche die Geschmeidigkeit der Gewebe bewirken. Das gilt ganz besonders dort, wo Fibroblasten normalerweise das Gewebe aufbauen, wie in Knorpel, Knochen, Bindegewebe, Gefäßen und in der Unterhaut. Auch hierbei handelt es sich um eine autologe Zellextrakt-Therapie. Diese – wie die PRGF-Therapie – ebenfalls hochwirksame und nebenwirkungsfreie Therapie wurde 2009 von Prof. Joseph Choukron<sup>(29)</sup> auf den Markt gebracht und ist EU-weit patentiert und zugelassen. Weit mehr als 200 wissenschaftliche Publi-



Abbildung 9: PRF-Matrizes

kationen belegen die Effektivität und biologische Sicherheit dieser Therapie. PRF verbessert nachweislich die Weichgewebsheilung und kann die Entstehung „trockener Alveolen“ nach Zahnentfernung verhindern<sup>(30)</sup>.

### Injectable Platelet Rich Fibrin (I-PRF)

Die injektionsfähige Variante des PRF, das I-PRF, kann vielfach eingesetzt werden. Im dentalen Bereich wird es folgendermaßen verwendet: Direkt vor Beginn einer chirurgischen Sanierung wird in die zu operierenden Areale I-PRF in die Umschlagfalte injiziert. Durch Verwendung von I-PRF kann eine beschleunigte Wundheilung gewährleistet werden. Es besitzt die Fähigkeit, höhere Konzentrationen verschiedener Wachstumsfaktoren freizusetzen, eine höhere Fibroblastenmigration zu induzieren und die Expression von PDGF, TGF- $\beta$  und Kollagen I zu stimulieren<sup>(31,32)</sup>.

Neben dem dentalen Einsatz ist es für Muskel-, Sehnen- und Gelenkerkrankungen, zur Behandlung hartnäckiger Sehnenansatzschmerzen (Tennisellbogen, Achillodynie), zur Behandlung von Verletzungsfolgen (Muskel- und Sehnenrisse), für kosmetische und regenerative Anwendungen der Haut, zur Unterspritzung von Narben und Falten sowie zur Behandlung von Hautgeschwüren indiziert<sup>(32)</sup>.

Insbesondere das A-PRF spielt im THE SWISS BIO-HEALTH CONCEPT eine zentrale Rolle, da es durch den Gehalt an Leukozyten die „gute Entzündung“, welche Gewebe regeneriert, unterstützt. Weiterhin enthält das A-PRF durch die langsame und schonende Zentrifugation 1,2 % Stammzellen. Außerdem ist es sehr schnell und einfach in der Anwendung und es können beliebig viele Matrizes ohne Aufwand hergestellt werden (Abb. 9). Seit 2017 lehrt Prof. Joseph Choukron persönlich seine Techniken und sein Konzept bei der SWISS BIOHEALTH EDUCATION.

Durch die Arbeit von Prof. Shahram Ghanaati wurde das Konzept der PRF-Herstellung standardisiert und wissenschaftlich unter dem Begriff LSCC international etabliert<sup>(33)</sup>.

## KERAMIKIMPLANTATOLGOIE

Längst haben sich Implantate als die attraktivste Art von Zahnersatz durchgesetzt. Sie bieten Sicherheit und sehen gut aus, sie sorgen für mehr Selbstbewusstsein und Lebensqualität. Implantate ersetzen verloren gegangene Zähne so gut, dass sie in der Regel länger halten als die eigenen Zähne. Ob nur ein einzelner Zahn ersetzt wird oder mit mehreren Implantaten wieder ein festes Gebiss entsteht – das Material sollte sich über Jahrzehnte stabil, neutral und verträglich verhalten. Die Hochleistungskeramik Zirkoniumdioxid, die in der Orthopädie seit langem für künstliche Hüftgelenke zum Einsatz kommt, erfüllt diese Anforderungen wie kein anderes Material<sup>(34)</sup>. Zirkoniumdioxid ist ein weißer, metall-freier, immunologisch neutraler und biokompatibler Werkstoff mit vielen Vorteilen gegenüber Metall<sup>(35)</sup>. Ob eine Titanunverträglichkeit besteht oder aus anderen Gründen eine metallfreie Lösung angestrebt wird – die hochästhetischen weißen Keramikimplantate aus diesem Hochleistungswerkstoff sind immer eine exzellente Wahl und werden nach der aktuellen Studienlage als gleichwertig zu Titanimplantaten eingestuft<sup>(36-51)</sup>.

Schöne weiße Zähne und rosafarbenes Zahnfleisch sind Ausdruck von Gesundheit, Energie, Lebensfreude und Selbstbewusstsein. Die Keramikimplantate von SDS

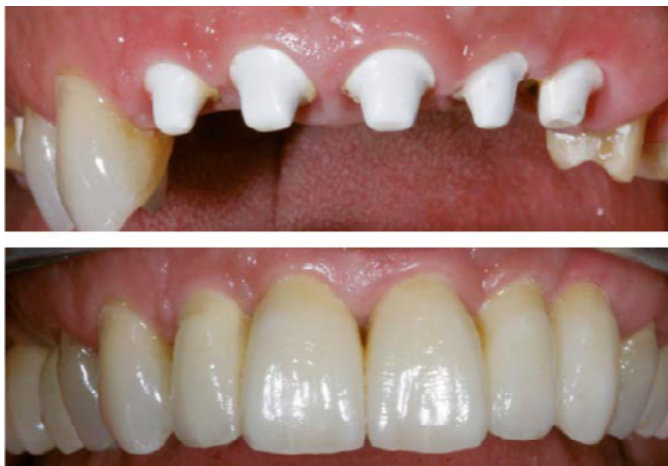

Abbildung 10: Präparation der Keramikimplantate (oben) und finale Kronenversorgung (unten)

Swiss Dental Solutions sind durch und durch weiß, kommen der natürlichen Zahnfarbe sehr nah und können dazu beitragen, ein strahlendes Lachen zu erhalten oder wiederherzustellen. Im Gegensatz zu Implantaten aus Titan sind störende graue Ränder am Zahnfleischsaum oder ein graues Durchschimmern ausgeschlossen<sup>(52)</sup>. Auch wenn das bedeckende Zahnfleisch extrem dünn ist oder zurückgeht, bleibt das Implantat vollkommen weiß. Nicht zuletzt deshalb sind Keramikimplantate insbesondere für den Einsatz im Frontzahnbereich ideal (Abb. 10). Während der Einsatz von Metallen in der Mundhöhle den gesamten Organismus negativ beeinflussen kann, sind Keramikimplantate ausgezeichnet verträglich, weil komplett metallfrei und zu 100 Prozent biokompatibel. Dank der optimalen Gewebeverträglichkeit<sup>(34)</sup> verläuft die Zahnfleischregeneration um das Implantat sehr gut und das Zirkoniumdioxid kann sich sogar mit dem Zahnfleisch verbinden. Weil Keramik ganz neue und effektive Strukturen seiner Oberflächen erlaubt, nimmt die Bildung von Bakterien und Zahnbelag<sup>(34,53-59)</sup> und damit das Risiko für Zahnfleischentzündungen signifikant ab – das Entzündungsrisiko ist sogar geringer als bei eigenen Zähnen<sup>(60)</sup>. Die patentierten SDS-Oberflächenstrukturen zusammen mit den auf den Knochen abgestimmten Gewindeformen erlauben es, dass die Implantate exzellent einheilen und bereits nach wenigen Wochen belastet werden können. Implantate von SDS gibt es für alle Anforderungen. Damit ist der Zahnarzt in der Lage, stets das perfekte Implantat auszuwählen. Zudem kann er beim Implantieren komplett auf Metall verzichten, da SDS-Instrumente bereits aus derselben Hightech-Keramik wie die Implantate und Kronen bestehen. So bleiben auch keine Metallspuren im Knochen zurück.

Gegründet vom Keramikpionier und Implantologen Dr. Ulrich Volz, gilt SDS heute als Innovationsführer im Bereich der keramischen Implantate. Das Schweizer Unternehmen steht für einzigartige Keramik-Kompetenz, langjährige Expertise und überragende Behandlungserfolge. Ein wesentlicher Erfolgsfaktor ist die Entwicklung „aus der Praxis, für die Praxis“. SDS stellt höchste Ansprüche an seine Produkte – diese sind nach den aktuellen Normen zertifiziert, tragen das CE-Zeichen und sind seit 2019 auch in den USA von der FDA (Federal Drug Administration) zugelassen.





Abbildung 11: Keramikimplantate der Firma SDS Swiss Dental Solutions

### Hightech-Keramik Zirkoniumdioxid

Durch die Einführung keramischer Implantate aus dem Hochleistungswerkstoff Zirkoniumdioxid durch Dr. Volz, wurde die biologische Zahnheilkunde revolutioniert, da sie erstmals ihren Patienten eine biologische Lösung für das zunehmende Problem und die zunehmende Anzahl wurzelkanalbehandelter Zähne anbieten konnte. Der Werkstoff Zirkoniumdioxid ist 100 % metallfrei, ist härter als Stahl und kann nur mit Diamanten bearbeitet werden. Zirkoniumdioxid besitzt als „final ausreagiertes Material“ keine freien Elektronen auf seiner Oberfläche, ist dadurch absolut neutral, kann keine Bindungen eingehen und ist ohne jeglichen Störfeldcharakter. Zirkoniumdioxid-Implantate vereinen beste Biokompatibilität mit perfekter Ästhetik<sup>(36,61)</sup>. Das Material kann nur mit Flusssäure angeätzt werden und besitzt einen Schmelz-

punkt von über 2.680 °C<sup>(62)</sup>.

Abgesehen von der sehr aufwendigen Herstellung ist Zirkoniumdioxid das Implantatmaterial par excellence, was mittlerweile auch vom Weltmarktführer für Titanimplantate, der Firma STRAUMANN erkannt wurde, welche im Jahr 2014 ebenfalls ein Zirkoniumdioxid-Implantat in den Markt eingeführt hat. Die Prognose eines solchen Implantates ist deutlich höher als die eines natürlichen Zahnes<sup>(64)</sup>, da es durch seine inerte Oberfläche weniger zu Zahnfleischentzündung neigt als der natürliche Zahn (siehe Schlömer, Volz, Sidharta, Haase, Universität Ulm, 2006<sup>(60)</sup>), nicht durch Kariesbakterien angegriffen werden kann und auch keinen Nerv besitzt, welcher absterben und den Zahn zu einem immunologischen Problem werden lassen kann. Auch im Vergleich zu Titanimplantaten schneidet das Zirkoniumdioxid-Implantat ungleich besser ab: Titanimplantate besitzen zwar eine geringfügig höhere kurzfristige Einheilquote<sup>(43)</sup>, da Titan im Sinne einer chronischen Entzündung und somit auch in qualitativ schlechtem Knochen relativ zuverlässig einheilt. Zirkoniumdioxid hingegen heilt ohne zu einem chronischen Entzündungsprozess zu führen ein. Deshalb existiert für Zirkoniumdioxid keinerlei Risiko für eine Periimplantitis. Für Titanimplantate belegt jedoch eine Studie, dass nach 10 Jahren periimplantäre Läsionen ein häufiger klinischer Befund sind.<sup>(63)</sup>

Auf lange Sicht zeigen Zirkoniumdioxid-Implantate also eine deutlich bessere Prognose als Titanimplantate. Gegenüber dem grauschwarzen Titan weisen sie angesichts dessen immunologischen Risiken und Korrosionsverhalten<sup>(55,65-72)</sup> nicht nur ästhetische Vorteile auf<sup>(73)</sup>. Mit ca. 20 Jahren Erfahrung und rund 20.000 persönlich gesetzten Zirkoniumdioxid-Implantaten besitzt Dr. Volz mit Abstand die umfassendste Erfahrung auf diesem Gebiet und hat mehrere Implantatsysteme entwickelt (u.a. Z-Systems). Die langjährige Erfahrung mit diesem Material hat zu einem Verständnis der Vor- und Nachteile von Zirkoniumdioxid und zu einem „Denken in Keramik“ geführt. Daraus abgeleitete Implantatformen (Abb. 11) und Therapieprotokolle eliminieren oder zumindest reduzieren die Nachteile und nutzen die Vorteile maximal aus. Dieses Wissen ist die Grundlage der aktuellen Formen und Typen der Zirkoniumdioxid-Implantate der Firma SDS Swiss Dental Solutions AG ([www.swissdentalsolutions.com](http://www.swissdentalsolutions.com)) und ist in das SCC Short Cut Concept

nach Dr. Volz eingeflossen.

Die wesentlichen Vorteile von Zirkoniumdioxid gegenüber Titan auf einen Blick:

- Zirkoniumdioxid ist immunologisch neutral, metallfrei, besitzt keine freien Elektronen, die Elfenbeinfarbe liefert hervorragende ästhetische Ergebnisse<sup>(74,75)</sup>. Zirkoniumdioxid zeigt keinerlei Periimplantitis-Risiko<sup>(55)</sup> und damit langfristig eine deutlich höhere Erfolgsquote als Titan (Abb. 12 & 13).
- Weichgewebsaffinität: im Gegensatz zu Titan wächst neben dem Knochen<sup>(76)</sup> auch das Weichgewebe (Gingiva) an das Zirkoniumdioxid-Implantat an<sup>(34)</sup>. Dies wurde durch histologische Untersuchung an Humanpräparaten nach 20 Jahren Liegedauer bereits vor 20 Jahren durch Dr. Hans Rudelt (Universität Hamburg-Eppendorf in Zusammenarbeit mit der Universität Tokio) nachgewiesen. Aber auch die Forschergruppen um Prof. Heinz Kniha aus München<sup>(77)</sup> und um Prof. Josep Oliva Damés aus Barcelona haben dies zweifelsfrei nachgewiesen. Dadurch wird die attached Gingiva gestützt, ein Eindringen von Bakterien zwischen Implantat und Gewebe verhindert und es kann erstmals in der Geschichte der Zahnmedizin verloren gegangener Knochen nicht nur durch Transplantationsknochen, sondern auch durch Keramik ersetzt werden. Bislang mussten Defekte immer durch neuen Knochen aufgebaut werden, da das Weichgewebe und somit die Ästhetik dem Knochen folgt.
- Da Weichgewebe aber auch an Zirkoniumdioxid anwächst und somit diesem Material ebenfalls folgt, kann die ästhetische Situation in vielen Fällen auch ohne Knochenaufbau wiederhergestellt werden. Bei Titanimplantaten muss in allen Fällen das gesamte

Implantat von mindestens 1 mm Knochen im Unterkiefer und von mindestens 0,5 mm Knochen im Oberkiefer umgeben sein<sup>(78)</sup>. Bei Zirkoniumdioxid-Implantaten handelt es sich um einen fließenden und variablen Übergang, da beide Materialien (Knochen und Gingiva) an die Keramik anwachsen. Volz'sches Postulat: Dort, wo die Keramik in Kontakt zu Knochen ist, ist die Keramik Implantat. Dort, wo die Keramik in Kontakt zu Gingiva ist, ist die Keramik Abutment. Diese Eigenschaft versucht sich die Titanimplantologie teilweise zu Nutzen zu machen, indem diese auf den Titanimplantaten mit Zirkoniumdioxid-Abutments weiterarbeitet und empfiehlt, diese niemals wieder zu entfernen, da der Verbund zwischen Zirkoniumdioxid und der Gingiva zerstört werden würde („One Abutment, One Time“).

- Die fehlende Duktilität der Zirkoniumdioxid-Keramik bringt einen weiteren signifikanten Vorteil mit sich: das Implantat steht absolut starr im Kieferknochen, ohne sich zu bewegen im Gegensatz zu dem hochduktilen Material Titan. Dadurch wird dünn auslaufender Knochen um das Implantat nicht resorbiert und es kann wiederum in vielen Fällen auf Knochenaufbau verzichtet bzw. in schmälere Knochen implantiert werden als mit Titan. Auch wurde eine deutlich bessere Einheilung von Zirkoniumdioxid-Implantaten bei Vorliegen bukkaler Dehiszenzen im Vergleich zu Titanimplantaten bestätigt<sup>(79)</sup>. Bei einwurzeligen Zähnen hat sich in der Praxis die Sofortimplantation mit einteiligen Zirkoniumdioxid-Implantaten als optimale Lösung herauskristallisiert. Seit 2013 stehen Zirkoniumdioxid-Implantate auch als zweiteilige Implantate für alle Indikationen zur Verfügung.

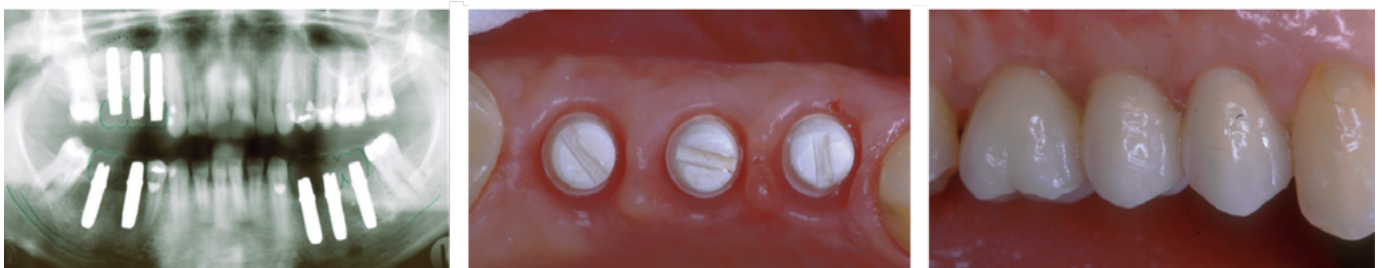

Abbildung 12: Die ersten acht von Dr. Ulrich Volz im Jahre 2000 inserierten Prototypen zeigten damals bereits schon die überragenden ästhetischen Eigenschaften. Diese sind auch heute (2020) noch ohne jeglichen Knochenabbau in situ.

Die Stabilität auch zweiteiliger Zirkoniumdioxid-Implantate des Herstellers SDS Swiss Dental Solutions übertrifft inzwischen die Stabilität der meisten vergleichbaren Titanimplantate bei weitem.

Die Steigerung der Stabilität wurde durch Verbesserungen in den Keramikgefügen sowie durch die intelligente Form des SDS-Implantates möglich, bei dem die Verbindung im oberen breiten Teil des Implantates, dem Abutment (auch Tulpe genannt (Abb. 14)), liegt und somit nicht den Gewindeanteil des Implantates schwächt, da dieser bereits wieder aus massivem Zirkoniumdioxid besteht (Abb. 14). Hinzu kommt eine weitere Stabilitätssteigerung durch das Mikrogewinde im lasttragenden Bereich, was dem 3,8 mm Implantat einen Kerndurchmesser von 3,72 mm verschafft. Dies weisen sonst nur Implantate mit Durchmessern um die 4,5 mm auf.

Auf PubMed findet sich eine zunehmende Anzahl von wissenschaftlichen Publikationen, die den erfolgreichen Einsatz von Zirkoniumdioxid-Implantaten belegen. Zusammenfassend ist die Studie von Apratim et al. aus dem Jahr 2015 zu erwähnen, in der es heißt: „Die Literaturrecherche ergab die Vorzüge von Zirkon und macht es zu einem idealen Implantat, was die Biokompatibilität, Osseointegration, favorisierbares Weichgewebsverhalten und Ästhetik hinsichtlich Optik und Farbe angeht“<sup>(61)</sup>. Auch eine aktuelle Studie von Giulini et al. zeigte hervorragende Ergebnisse und 7,8 Jahre nach Insertion eine bemerkenswerte Überlebensrate der Implantate von 100 %<sup>(80)</sup>.

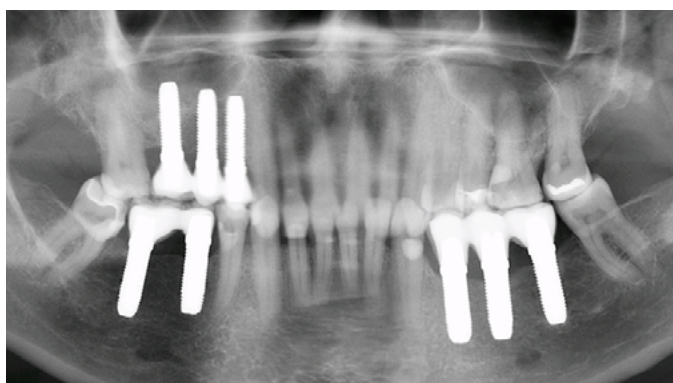


Abbildung 13: OPG von März 2019 ohne jeglichen Knochenabbau um die acht Implantate.

### Sofortimplantation nach dem SCC Short Cut Concept nach Dr. Volz

Das Ersetzen eines kranken Zahnes in einer einzigen Sitzung durch ein Keramikimplantat mit sofortiger provisorischer Krone stellt eine einmalige Chance dar und sollte genutzt werden, wann immer möglich. Es ist schwer zu verstehen, warum eine Extraktionswunde mit meist großem Knochen- und Gingivaverlust erst abheilen soll, um dann meist zuerst den verloren gegangenen Knochen wieder aufbauen zu müssen, bevor man überhaupt ein Implantat setzen kann. Hinzu kommt, dass die Knochenbildungsaktivität direkt nach der Extraktion am größten ist, nach einigen Monaten jedoch komplett „eingeschlafen“ ist und dann erst wieder „erweckt“ werden muss. Da das Zahnfach (die Extraktions-Alveole) des entfernten Zahnes sich sowieso mit neuem Knochen füllen wird – denn die im Blut enthaltenen Stammzellen wissen genau, wo Knochen und wo Zahnfleisch gebildet werden muss – macht es sehr viel Sinn, genau zu diesem Zeitpunkt das Implantat zu setzen, so dass dieses automatisch von dem neuen Knochen umwachsen wird. Da Titanimplantate im Sinne einer chronischen Entzündung durch die Ausschüttung von  $\text{TNF-}\alpha$  und  $\text{IL-1}\beta$  einheilen, etwa in dem Sinne, wie ein Fremdkörper in der Haut von Bindegewebe (Knochen stellt eine besondere Form des Bindegewebes dar) umschieden wird, ist eine Sofortimplantation mit Titanimplantaten meist sehr riskant und kann zu starken Infektionen mit gewaltigem Knochenverlust führen. Da Zirkoniumdioxid als oxidiertes und



Abbildung 14: „Tulpe“

somit ausreagiertes Material hingegen keine freien Elektronen besitzt, treten hier unter Einhaltung des THE SWISS BIOHEALTH CONCEPT keine Infektionen auf. Im schlimmsten Falle würde das Implantat nicht knöchern einheilen (osseointegrieren), was jedoch keinen Knochenverlust zur Folge hätte.

In den meisten Fällen einer gestörten Osseointegration kann man das Implantat auf Grund des extrem aggressiven Gewindes im unteren Teil (nur bei SDS-Implantaten) nochmals festdrehen, was bei erneutem Erreichen von 35 Ncm mit höchster Wahrscheinlichkeit zum Erfolg führen wird. Grundsätzlich kann man sagen: Wird das SCC-Prinzip akribisch eingehalten, so sind Erfolgsquoten zwischen 92 und 99 % zu erwarten, je nachdem, wie konsequent das Protokoll eingehalten wird und wie gut der Patient mitarbeitet.

Dies wurde durch die bisher größte prospektive Keramik-Sofortimplantationsstudie überhaupt an 112 Sofortimplantaten bewiesen, welche von Dr. Volz in Zusammenarbeit mit Prof. Ralf Smeets und dem Doktoranden Leon Neuhöffer an der Universität Hamburg-Eppendorf durchgeführt wurde. Die dabei verwendeten Implantate waren einteilig und wurden in nahezu allen Fällen sofort mit Langzeitprovisorien (Material: Luxatemp®) versorgt und fest zementiert (Durelon™)<sup>(81)</sup>.

Der Knochenabbau lag hierbei nur noch bei im Mittel 0,7

mm, was dem durchschnittlichen Knochenabbau einer Spätimplantation entspricht, also der Implantation im „verheilten Knochen“, bei dem bereits schon 1 bis 10 mm verloren gegangen sind. Der sog. Pink Esthetic Score erzielte einen Wert von 12,3 von maximal möglichen 14 Punkten, was meist mit einem Zugewinn von Zahnfleisch verbunden war<sup>(81)</sup> (Abb. 15 & 16).

Kranke Zähne können schwerwiegende chronische Erkrankungen verursachen – doch bislang hat die Entfernung dieser Zähne einen hohen Tribut gefordert: Verlust an Knochen und Zahnfleisch, an Ästhetik, Komfort, Zeit, Geld und Gesellschaftsfähigkeit. Die einteiligen Keramikimplantate der SDS Swiss Dental Solutions mit dem Dynamic Thread®-Design können durch ihr einzigartiges Gewindedesign extrahierte Zähne in fast allen Fällen sofort ersetzen – auch im Seitenzahnbereich. Und zumindest im sichtbaren Bereich ist die provisorische Versorgung mit festen und ästhetischen Kunststoffkronen immer möglich. Dadurch erhalten Patienten in der Regel meist am selben Tag wieder feste und ästhetische Zähne und sind wieder voll gesellschaftsfähig. Dennoch empfehlen wir, sich nach dem Eingriff für 3-4 Tage auszuruhen, um alle Energie dem Immunsystem für die Heilung zur Verfügung zu stellen (My BIOHEALTH Week). Durch die intelligente Integration der immunologischen Grundprinzipien des THE SWISS BIOHEALTH CONCEPT kann das Immunsystem so aktiviert und die Wund- und Knochenheilung so beschleunigt werden, dass die Patienten weder Schmerzen noch Schwellungen erdulden müssen, sondern vom ersten Tag postoperativ an ein ästhetisch und gesundheitlich-immunologisch besseres Ergebnis erzielt.

Der „Umweg“ bestünde in der bislang üblichen Abfolge Zahnentfernung, 3-4 Monate Abheilung, 3D-Röntgen, eventuell notwendiger Knochenaufbau (bedeutet weitere 5 Monate Zeitverlust), Abdeckung der Implantate mit einem herausnehmbaren Provisorium und nach weiteren 2-6 Monaten feste Kronenversorgung. Und das bei höheren Kosten. Bereits die minimalen Impulse, welche über die Zunge auf das Sofort-Implantat ausgeübt werden, regen den Gewebestoffwechsel an und aktivieren die durch die Zahnreihen verlaufenden Meridiane. Dieses „Prinzip der stabilen Unruhe“ ist aus der Orthopädie bekannt. Auch darum ist es sinnvoll, jeden Zahn, der entfernt werden muss, durch ein Implantat zu ersetzen, da

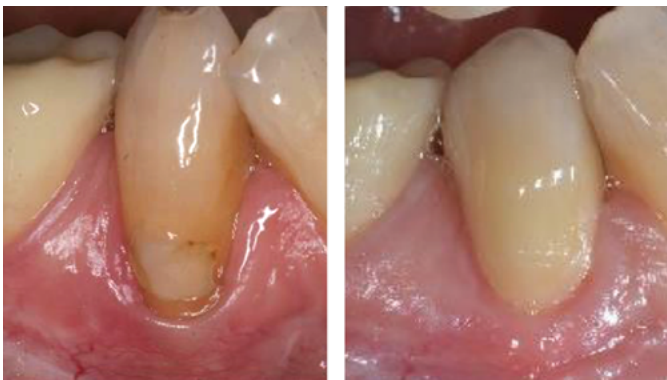

Abbildung 15: Links: der zu entfernende kranke Zahn, rechts: die finale Krone auf dem SDS-Sofortimplantat mit deutlich besserem und gesünderem Zahnfleisch bei größerem Volumen.

andernfalls nicht nur der Meridian „verkümmern“, sondern auch der Knochen und das Zahnfleisch an dieser Stelle abgebaut werden würde, da der Stoffwechsel in diesem Zahnareal reduziert wird bzw. ganz zum Erliegen kommt (Immobilisations-Osteoporose).

Zahnärzte halten es für normal, Zähne bei ihren Patienten zu extrahieren und diese Regionen dann „abheilen“ zu lassen. Dies bedeutet nichts anderes, als dass die Papille, das Zahnfleisch und der umliegende Knochen kollabieren und somit das ästhetische Erscheinungsbild unwiderruflich deutlich kompromittiert wird. Es ist erstaunlich, dass dies zum Nachteil der Patienten immer noch praktiziert wird. Das Prinzip der körperlichen Unversehrtheit wird hierbei vernachlässigt und die Patienten müssen massive Verluste an Ästhetik und Knochenvolumen hinnehmen mit der häufigen Notwendigkeit eines späteren Knochenaufbaus. Diese irreversiblen Nachteile können nur durch eine Sofortimplantation verhindert werden, wobei Zirkoniumdioxid als Implantat-

material deutlich besser abschneidet als Titan: es ist nicht nur neutral und biokompatibel und dadurch weniger anfällig für Infektionen, sondern kann im oberen Bereich, der sog. Tulpe, welche aus dem Zahnfleisch tritt, voluminöser gestaltet werden, da die umgebende Gingiva dort anwächst, den Hohlraum abdichtet und durch das Anwachsen an die Keramik wiederum gestützt und im Volumen erhalten wird.

Die Alveole heilt durch die Sofortimplantation schneller und besser ab als ohne Implantat und das Implantat heilt in der Extraktionsalveole schneller ein, da hier alle körpereigenen Programme durch die Extraktion auf „Heilung und Knochenbildung“ geschaltet sind. Somit ist die Sofortimplantation nach dem SCC-Protokoll als die beste und biologischste Methode zur Erhaltung des Zahnfachs („Socket Preservation“) anzusehen.

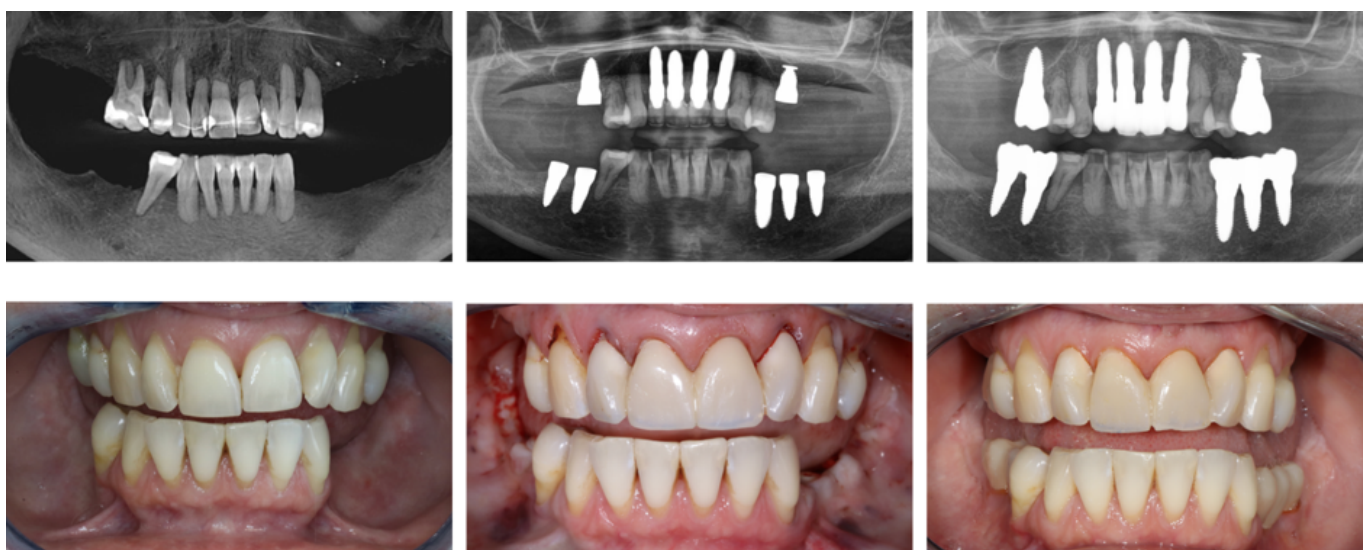


Abbildung 16: Links oben: die vier Frontzähne mit resorbierten (aufgelösten) Wurzeln, welche mit SDS-Sofortimplantaten ersetzt und mit finalen Keramik-Kronen versorgt wurden (obere Reihe). Unten links: die klinische Ausgangssituation mit freiliegenden Zahnhälsen an den seitlichen Schneidezähnen. Mitte: das Langzeitprovisorium am Tage der Implantation, wobei das Provisorium auf dem „Sollzustands-Zahnfleisch-Level“ endet. Unten rechts: es zeigt sich, dass über 1 mm Zahnfleisch nachgewachsen ist bis an den Rand des Langzeitprovisoriums. Das Ergebnis nach SCC Shortcut Concept ist als deutlich gesünder und ästhetischer einzustufen als die Ausgangssituation.

## Spätimplantation

Die Spätimplantation unterscheidet sich von der Sofortimplantation dadurch, dass der Knochen bereits „verheilt“ ist. Hier liegt nun der Fokus darauf, im Zuge der Implantation eine gesunde breite attached Gingiva zu generieren. Es wird nur dann ohne Aufklappen „flapless“ implantiert, wenn die attached Gingiva sehr breit ist und nach einer Stanzung bzw. „Flapless Surgery“ immer noch ein mindestens 5 mm breiter Saum angewachsener (attached) Gingiva um das Implantat vorliegen wird.

Andernfalls wird ein sogenannter Wellenschnitt durchgeführt, welcher sich wellenförmig an der oralen Position der Implantattulpe orientiert. Die somit aus dem zervikalen Areal gewonnene attached Gingiva wird nach vestibulär verlagert und durch die hohe Tulpe der SDS-Implantate gestützt, so dass nach Einheilung ein breiter Saum an attached Gingiva vorliegt. Das Bohrprotokoll der SDS Implantate in Verbindung mit dem von Dr. Volz entwickelten Dynamic Thread®-Gewinde sorgt erstmals dafür, dass in allen Knochenklassen dieselbe Primärstabilität (Eindrehmoment max. 35 Ncm) vorliegt. Dies ist für Keramikimplantate extrem wichtig, da einer der Nachteile von Keramik darin besteht, dass sie die durch das Eindrehen entstehende Reibungshitze nicht ableiten können. Deshalb besteht in hartem Knochen der Klasse I die Gefahr, dass der Knochen überhitzt wird und denaturiert<sup>(82)</sup>. Besonders wichtig ist dies im Bereich der

Kompakta, da es sich hierbei um schlecht durchbluteten Knochen handelt, welcher durch Kompression sehr schnell absterben und resorbiert werden kann. Deshalb ist das optimale Drehmoment im Bereich der Kompakta 0 Ncm, was wir bei Sofortimplantaten durch den Alveolenspalt fast immer erreichen. Aus diesem Grunde beobachten wir dort keinerlei Knochenabbau (siehe die Dissertation von Dr. Leon Neuhöffer<sup>(81)</sup>). Durch das Bohrprotokoll wird in hartem Knochen überextendiert aufbereitet, sodass Hohlräume zwischen Implantatkern und Knochen entstehen. Dies reduziert einerseits die Reibung/ Friktion und damit die Hitzeentwicklung und schafft andererseits Platz für Blut und Wachstumsfaktoren (Bioaktive Container, Stammzell-Nischen, Healing Chambers). Dadurch wird die Kallusbildung eingeleitet und es entsteht sehr viel schneller (10 bis 50  $\mu\text{m}$  pro Tag) sehr viel besserer, nämlich lamellärer und mit Blutgefäßen durchzogener Knochen<sup>(83-85)</sup>. Befindet sich das Implantat in Kontakt mit dem Knochen (unabhängig vom Implantatmaterial), so geht der Knochen in das schlecht durchblutete und langsame (1 bis 3  $\mu\text{m}$  pro Tag) appositionelle Wachstum über<sup>(86,87)</sup>. In weichem Knochen der Klasse III und IV erzielt das Bohrprotokoll ebenfalls immer ein Eindrehmoment von über 35 Ncm, sodass auch diese Implantate meist sofort mit Langzeitprovisorien versorgt werden können (Abb. 17). Dies ist ein gewaltiger Vorteil für den Patienten. Es ist allerdings bei der Bohrung in weichem Knochen immer darauf zu achten, ob Fettaggen auf dem Blut schwimmen. Dies wäre ein Zeichen für eine FDOK, welche im Zuge der Implantation komplett ausgeräumt werden muss (siehe S. 79) und dann wie durch einen Korken mit dem Implantat verschlossen wird.

## KNOCHENAUFBAUMASSNAHMEN

Knochenaufbaumaßnahmen sollten grundsätzlich so atraumatisch, minimalinvasiv und gewebeschonend durchgeführt werden wie irgend möglich, um eine Verminderung der Durchblutung und einen Verlust der Ästhetik zu vermeiden. Auch wenn die Sofortimplantation nach dem SCC-Protokoll Knochenaufbaumaßnahmen fast immer vermeiden kann, so ist bei Patienten, welche alio loco eine Extraktion erfahren haben, oft ein Aufbau unter Verwendung folgender Prinzipien notwendig:



Abbildung 17: Implantationsset der Firma SDS Swiss Dental Solutions, das die Knochenklassen berücksichtigt.

- Verbreiterung des Kieferkammes: die „Angle Modulation Technique“ n. Dr. Ernst Fuchs<sup>(88)</sup> stellt einen Bone-spread dar, bei dem die Gingiva nicht abgeklappt wird, sondern die vertikalen und sagittalen Knochenschnitte mit dem Piezoverfahren unterhalb des unverletzten Periosts durchgeführt werden. Dadurch kommt es nach sanfter Dehnung und Spreizung zu einer sog. Grünholzfraktur, was zur Ausschüttung von Wachstumsfaktoren führt und die Kallusbildung initiiert. Der Hohlraum zwischen den Implantaten muss einbluten und darf nicht mit einem Knochenersatzmaterial aufgefüllt werden, da dies die extrem schnelle Kallusbildung im „Bioaktiven Container“ stören würde. Der Hohlraum kann/ sollte aber mit A-PRF-Matrizes gefüllt werden.
- Interner Sinuslift: hier wird lediglich bis knapp unter den kortikalen Kieferhöhlenboden gebohrt und dieser dann mitsamt der darüberliegenden Schneider'schen Membran durch entsprechende Instrumente nach kranial mobilisiert. Da die Flexibilität und Dehnbarkeit der Membran eindimensional etwa 132 %<sup>(89)</sup> beträgt, kann damit etwa 2,5 bis 4,5 mm Knochenhöhe gewonnen werden<sup>(90)</sup>.
- Intralift™: fehlt sehr viel mehr Knochen im Bereich der Kieferhöhle, so kann durch dieses besonders schonende Verfahren in speziellen Fällen einfach und sicher Knochen aufgebaut werden. Ein spezielles Set (SCA® = Sinus Crestal Approach) öffnet den Knochen bis zur Kieferhöhlenschleimhaut (Schneider'sche Membran), ohne diese zu verletzen. Wir bevorzugen die von uns entwickelte Methode, bei welcher der Zugang durch einen vorgeschalteten Internen Lift mit den Summers Osteotomen hergestellt wird. Dies hat den Vorteil, dass die Schneider'sche Membran durch den Knochendeckel zusätzlich geschützt wird. Durch Anwen-

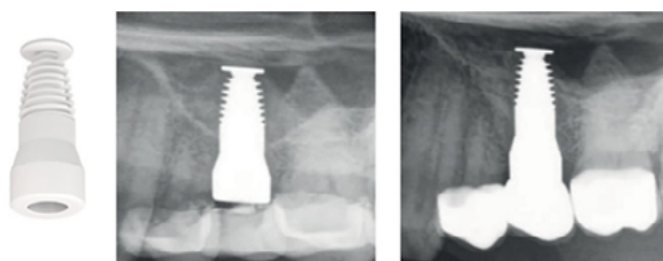


Abbildung 18: Sinusimplantat

dung des Acteon™-Piezo-Verfahrens wird über eine „Trompete“ sterile Ringerlösung, mit Piezoschwingungen versetzt, zwischen den Kieferhöhlenboden und die Schleimhaut gepumpt, was zur Ablösung derselben führt. Nun können über die kleine Bohrung A-PRF und Eigenknochen in den neu geschaffenen Raum eingebracht werden. Leider funktioniert diese Methode nur bei U-förmigen Querschnitten der Kieferhöhlen, da niemals Spannung von der Schneider'schen Membran auf das Augmentat und/ oder den Knochen ausgeübt werden darf. Dies würde zu expansiven Kräften und somit zu einem möglichen Verlust des Augmentats und/ oder des Implantates führen. Eine weitere Indikation stellt eine schwer ablösbare Schneider'sche Membran dar, die stark mit dem Kieferhöhlenknochen verbacken ist. Dies lässt sich im Vorfeld sehr einfach eruieren, da diese Eigenschaft immer analog zum Zustand der Gingiva ist: lässt sich diese einfach ablösen, so wird der Chirurg dieselbe Eigenschaft bei der Schneider'schen Membran vorfinden (und vice versa).

- Externer Sinuslift: er kommt immer dann zum Einsatz, wenn schwierige oder unsichere Verhältnisse im Bereich der Kieferhöhle vorliegen, da dieser durch die direkte Einsicht die höchste Sicherheit mit sich bringt. Hierbei wird mit einem reinen Kieferkamm- und Gingivarandschnitt, welcher über den Tuber verläuft, ohne vertikale Entlastung das OP-Gebiet dargestellt und das Fenster mit der Piezo-Säge angelegt. Die Füllung des Hohlraumes erfolgt mit einem Gemisch aus A-PRF-Matrizes und autologem Knochen, welcher vor dem Anlegen des Fensters über den Safe Scraper™ gewonnen wird. Auch bei der meist vorgeschalteten FDOK-Operation im danebenliegenden Weisheitszahnbereich kann weiterer Knochen gewonnen werden, der allerdings gewissenhaft von den degenerativ fettigen Anteilen befreit werden muss. Dieser Knochen sollte nie in steriler Kochsalzlösung bis zu seinem Einsatz aufbewahrt werden, da dabei die Knochenzellen zerstört werden. Besser ist die Aufbewahrung im Exsudat der PRF-Matrizes oder in Patientenblut. Wenn irgend möglich, sollte im Sinne des Zeltstangen-/ Tentpole-Prinzips immer gleich ein Implantat eingesetzt werden, um die Schneider'sche Membran cranial zu stützen und ein Kollabieren des Hohlraumes zu verhindern<sup>(91)</sup>.

Optimal lässt sich dies mit dem von Dr. Volz entwickel-

ten Sinusimplantat realisieren, welches an seiner Spitze einen breiten Teller aufweist, der die Schleimhaut schonend und sicher stützt und somit die Gefahr einer Perforation drastisch reduziert (Abb. 18). Außerdem entsteht ein größerer Hohlraum, da nun das Implantat nicht nur als Zeltstange wirkt, sondern an der Spitze eine Art Schirm aufweist. Es hat sich mittlerweile in hunderten von Fällen gezeigt, dass dieses revolutionäre Implantatdesign in der Lage ist, gesunden neuen Kallusknochen zu bilden, ganz ohne den Einsatz von Sekundärmaterialien, seien diese synthetischen oder menschlichen/ tierischen Ursprungs (Abb. 19 & 20).

Damit ist ein weiterer Meilenstein in der biologischen Zahnheilkunde geschaffen: neuer, eigener Knochen verfügt immer über die beste Angiogenese, also über die Ausbildung von neuen Blutgefäßen und dies ist das Hauptkriterium dafür, ob der Knochen über die kommenden Jahrzehnte in Qualität und Quantität erhalten bleiben wird<sup>(92)</sup>. Ein Knochenersatzmaterial stellt immer und grundsätzlich ein Hindernis für neuen Knochen dar und reduziert die Größe der verbleibenden Hohlräume und damit die Möglichkeit der Gefäß einsprossung. Abgesehen davon würde im Falle eines Verlustes im ungünstigsten Fall ein Rückfall auf die

Ausgangssituation erfolgen. Bei einem Implantatverlust mit gleichzeitiger Anwendung von Sekundärmaterialien ist anschließend meist die Kieferhöhlenschleimhaut für den Rest des Lebens irreversibel geschädigt und kompromittiert.

### Bone Growing Implants

Dies bezeichnet eine neue Gattung von Implantaten, welche 2016 von Dr. Volz entwickelt wurden. Sie nutzen die biologischen Gesetze optimal aus und sind in einem Arbeitsgang ohne den Bedarf an künstlichem oder tierischem Knochen in der Lage, Knochen in Höhe und Breite wachsen zu lassen. Diese Implantate reduzieren ganz erheblich die Kosten, da nicht nur zusätzliche Eingriffe unnötig werden, sondern auch die Kosten für Knochenersatzmaterial, Schrauben, Platten, Knochenblöcke und Membranen eingespart werden können. Neben dem oben beschriebenen Sinusimplantat, welches durch den breiten Teller an der Spitze einen großen und stabilen Hohlraum in der Kieferhöhle schafft, welcher sich mit einem Blutkoagulum, dem Vorläufer von Knochen, füllt, existieren noch weitere knochenbildende Formen. Diese nutzen immer das Tent-Pole-Prinzip, um das Periost oder die Schneider'sche Membran auf Abstand zu hal-

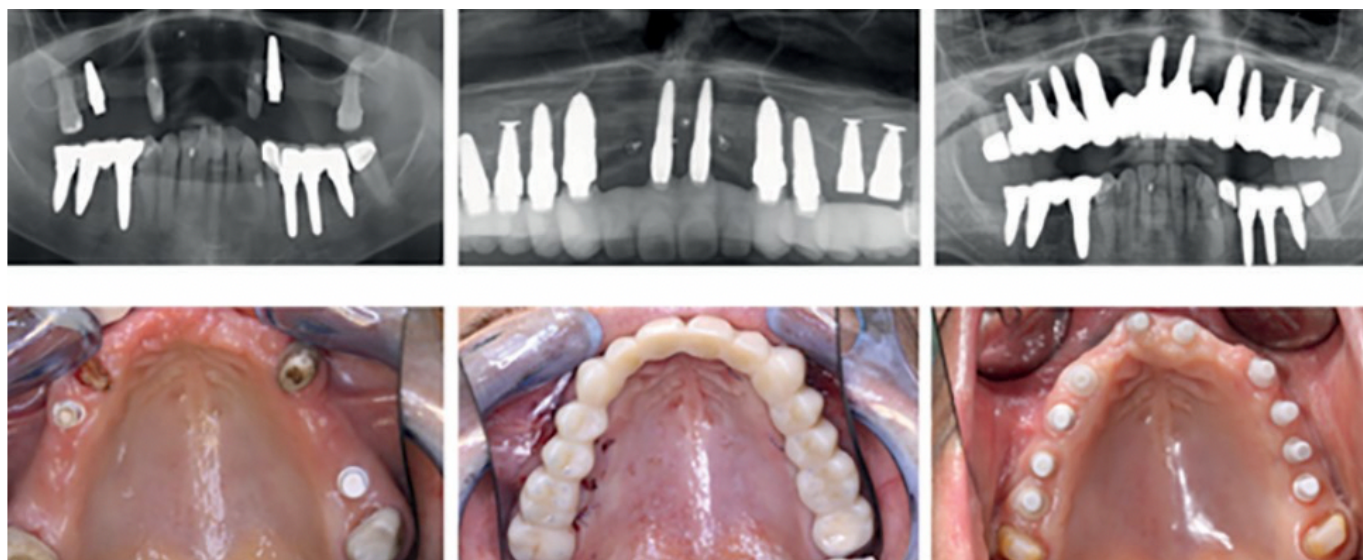


Abbildung 19: Komplettsanierung des Oberkiefers mit Insertion von 3 Sinusimplantaten. Links: präoperativ, Mitte: postoperativ nach Befestigung der LZPs, rechts: finale Versorgung (oben) und eingehheilte Implantate (unten)



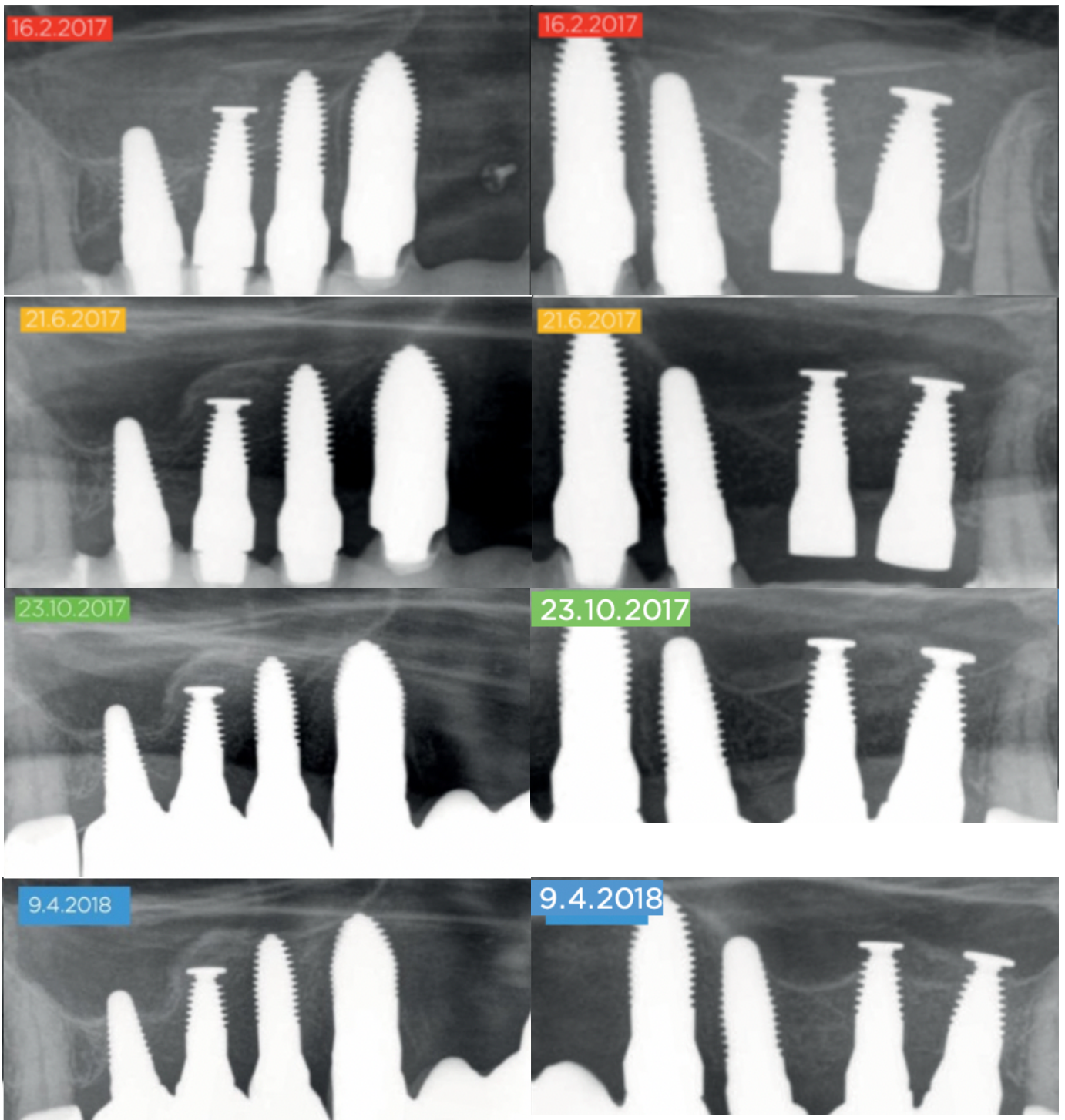


Abbildung 20: Deutlicher Knochengewinn nach externem Sinuslift und Insertion von (Sinus-)implantaten im I. Quadranten (linke Spalte) sowie im II. Quadranten (rechte Spalte).

ten und damit einen mechanisch stabilen Hohlraum zu schaffen, welcher sich auf Grund der osteoinduktiven (knochenbildenden) Potenz des Periosts und der Schneider'schen Membran zuverlässig mit Knochen füllen wird<sup>(91,93-95)</sup>:

- Balkonimplantat: ein Implantat, welches in seinem Tulpenbereich eine balkonartige Ausbuchtung aufweist, welche im Zahnfleischbereich ebenfalls das Gewebe auf Abstand hält, die Alveole abdichtet und neuen Knochen wachsen lässt (Abb. 21).
- Ovale Implantate: sie nutzen dasselbe Prinzip wie die Disc-Implantate mit dem Unterschied, dass Balkone in beide gegenüber liegenden Richtungen ausgeformt sind (Abb. 22).
- Short-Implantate: eine weitere Variante, welche das Prinzip der Hohlräume (Bioaktive Container, Stammzellnischen) nutzt. Bei diesen kurzen Implantaten erhöhen rechteckige Aussparungen die Kontaktfläche und die Quantität und Qualität neu gebildeten Knochens am Implantatkörper (Abb. 23).
- Disc-Abutment: aufbauend auf den Erfahrungen mit den o.a. Bone Growing Implants, wurde von Dr. Ulrich Volz in Zusammenarbeit mit Prof. Alain Simonpieri (Entwickler der Brushing-Technik) und Prof. Joseph Choukroun (Entwickler der PRF-Technik) ein sog. Disc-Abutment entwickelt, welches den Sonnen-

schirmeffekt sehr intelligent nutzt (Abb. 24).

Grundlage für alle Knochenaufbaumaßnahmen und im Besonderen für die Bone Growing Implants sind die 2016/ 2017 von Prof. Choukroun formulierten und von Dr. Volz erweiterten Bone Management-Kriterien.

## Bone Management-Kriterien

### Systemische Bedingungen

- Das Immunsystem stärken: dies erreichen wir durch die Gabe von Supplementen wie Vitamin D3, K2/ mk7 und C sowie Magnesium, Zink und Omega-3-Fettsäuren etc. Durch optimierte zuckerreduzierte basische Ernährung und durch das Abstellen schädlicher Gewohnheiten wie Rauchen, starker Alkoholgenuss und übermäßige Handynutzung unter Reduktion von EMF-Exposition im Allgemeinen.
- Die Fähigkeit, starken Knochen zu bilden: dies erzielen wir wiederum durch die Gabe der o.g. Supplemente.
- Aktivierung des Parasympathikus und Hemmung des Sympathikus: dies erzielen wir durch Vitamin D3, welches entspannt und durch seine anti-depressive Wirkung die Stimmung aufhellt. Weiterhin durch basische Ernährung, durch Basenbäder und Baseninfusionen.

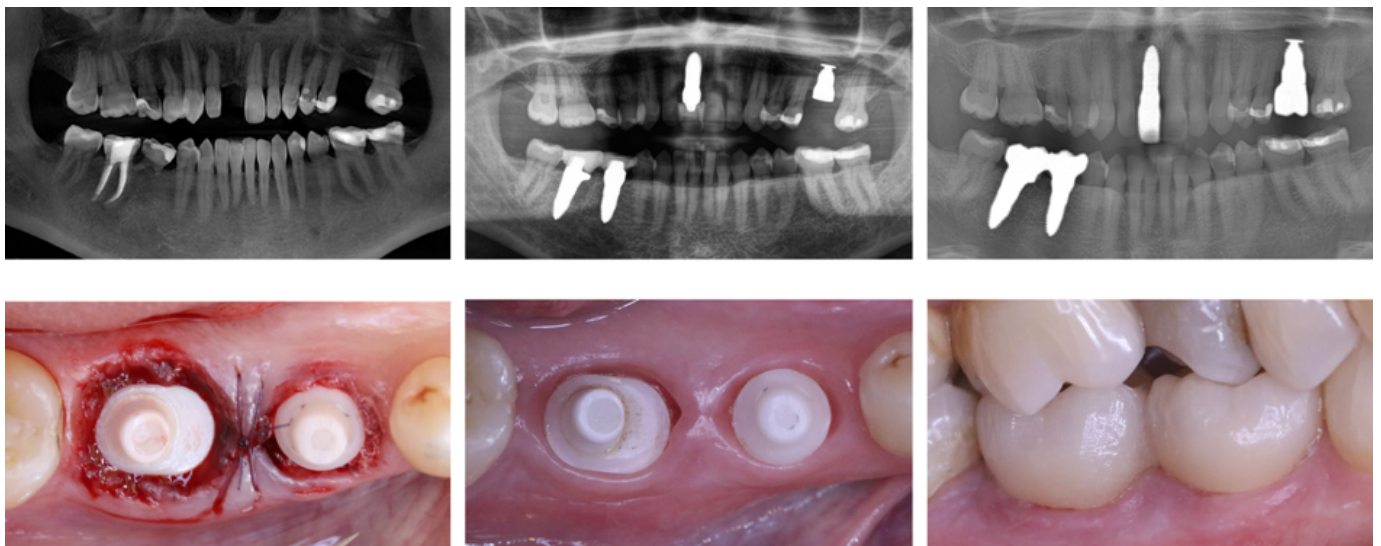


Abbildung 21: Balkonimplantate der Firma SDS Swiss Dental Solutions

Außerdem sollte der Patient mindestens einen Tag vor und mindestens 4 Tage nach der OP nicht arbeiten, Mikrowellenstrahlung (EMF) reduzieren und an jedem Kontrolltermin zusätzlich Procain als Bestandteil von Infusionen erhalten.

Lokale Bedingungen

- Reduzierung der schlechten Entzündung (auf der Basis von mehrkernigen Riesenzellen): dies geschieht durch Gaben von Kortison und einem Antibiotikum intravenös sowie von Vitamin D3 und C.
- Aktivierung der guten Entzündung, die zu Gewebe-neubildung (Knochen und Zahnfleisch) führt: dies geschieht durch die Leukozyten aus dem A-PRF und durch atraumatisches, minimalinvasives, aber radikal sauberes Arbeiten.
- Reduzierung der Kontamination durch Atem und Speichel: dazu wird dem Augmentat oder der Membran Metronidazol beigemischt.

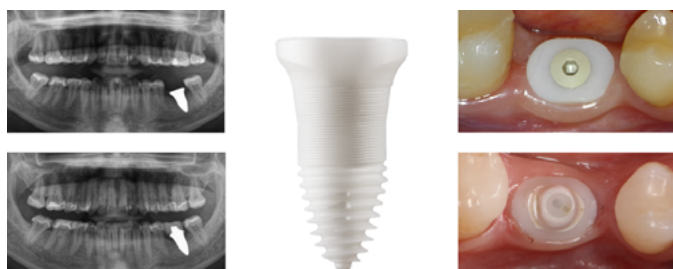

Abbildung 22: Ovale Implantate der Firma SDS Swiss Dental Solutions

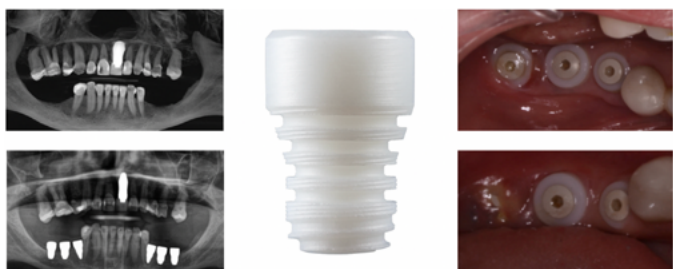

Abbildung 23: Short-Implantate der Firma SDS Swiss Dental Solutions

- Stimulierung des Knochens und Aktivierung der Blutung durch Auffrischung des Knochens: durch die überdimensionale Aufbereitung des biologischen SDS-Bohrprotokolls werden Stammzellen, Bioaktive Kontainer und Healing Chambers geschaffen. Denselben Effekt erzielt man im Bereich der Kompakta, indem man diese reduziert, also überdimensional aufbereitet.
- Verbesserung der extrazellulären Matrix: dies geschieht durch die Verwendung von apikalen Matrazennähten und die dadurch stattfindende Zugentlastung sowie durch die Schaffung von Hohlräumen unter dem Periost und der Schneider'schen Membran; weiterhin durch das Belassen der Nähte für 3-6 Wochen (Monofilamente: Atramat®). Das Verbauen von Abstandshaltern kann durch Schrauben, Platten, das Choukroun Fast System oder das BISS (Bone Implant Stabilization System) nach Dr. Volz erzielt werden oder aber automatisiert durch die Verwendung der Bone Growing Implants mit der breiten SDS-Tulpe, dem Sinus-Disc, den Disc-Abutments etc.
- Erhalt der Durchblutung: Mammoto's Law bedingt, dass keinerlei Kompression im Bereich der Kompakta auftreten darf, da dieser von Haus aus schlecht durchblutete Knochen zusätzlich kompromittiert werden würde.

Dieses Bone Management-Protokoll stellt sozusagen den Heiligen Gral der biologischen Zahnheilkunde dar, da alle Maßnahmen nur einem Zweck dienen: patienteneigenen gesunden und gut durchbluteten Knochen aufzubauen und lebenslang zu erhalten! Diesen Zweck erzielen von der mechanischen Seite her die SDS-Implantate im Allgemeinen und die Bone Growing

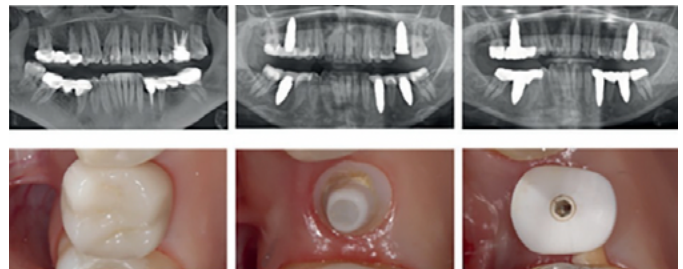

Abbildung 24: Disc-Abutment der Firma SDS Swiss Dental Solutions

Implants im Speziellen. Von der biologisch-immunologischen Seite her erfüllen alle vorbereitenden, begleitenden und nachbereitenden Maßnahmen zu einem chirurgischen Eingriff, welche hier im THE SWISS BIOHEALTH CONCEPT beschrieben werden, dieses Ziel. Damit ergeben alle noch so kleinen Mosaiksteine dieses Konzeptes einen tieferen Sinn und sollten niemals unbeachtet bleiben!

## SPEZIELLE TECHNIKEN UND GESICHTSPUNKTE

### Brushing-Technique

Zur Vermeidung der Periostschlitzung, bei der durch die lange und tiefe horizontale Schlitzung viele Blutgefäße zerstört und Meridiane geschädigt werden, sollte unbedingt die von Prof. Alain Simonpieri entwickelte „Brushing-Technique“ angewandt werden. Sie dient dem Zweck, die Gingiva bei Knochenaufbau-Maßnahmen zu dehnen. Hierbei wird das eigentlich unflexible Periost mit den verschiedenen Tools des „Brushing-Kits“ gebürstet, wodurch die Fasern vertikal separiert werden, ohne die Blutgefäße zu zerstören und ohne die Meridiane zu beeinträchtigen. Dies beruht auf der Erkenntnis, dass das ursprünglich als unflexibel geltende Periost aus Millionen vertikal miteinander verklebter Gummifasern besteht. Diese werden durch das Brushen voneinander gelöst, so dass die zuvor unflexible Gingiva nach einigen Minuten Anwendung um bis zu 1,5 cm gedehnt werden kann. Aufgrund der Vermeidung einer Verletzung der Blutgefäße und der Meridiane entstehen für den Patienten keinerlei Schmerzen oder Schwellungen. Kurse zu dieser revolutionären Technik werden seit 2018 von Prof. Simonpieri persönlich bei SWISS BIOHEALTH EDUCATION abgehalten.

### Apikale Matratzenaht

Die apikale Matratzenaht (Abb. 25) wurde von Simonpieri und Choukroun zur Perfektion weiterentwickelt und stellt eine extrem einfache und sichere Technik dar, um die keratinisierte attached Gingiva, auch ohne sog. freie Schleimhaut-Transplantation, rein durch die spezielle Nahttechnik in Kombination mit der Brushing-Technik und A-PRF-Matrizes zu generieren. Dabei wird mit einem

tiefen Einstich immer von fazial begonnen. Eine resorbierbare Naht (vorzugsweise Atramat®) wird durch das Periost nach oral geführt und von dort im Abstand von 2-3 mm, damit die Naht nicht ausreißen kann, wieder nach fazial geführt, um dort ebenfalls 2-3mm neben der Einstichstelle wieder aus der Gingiva zu treten. Mit langsamem und gleichmäßigem Zug wird diese Naht nun angezogen, so dass weder die Naht reißt noch die Gingiva ausreißt. Dadurch wird das Periost auf Höhe der Einstichstelle an den Knochen gezogen und jeglicher Zug vom Schnittbereich genommen. Dies führt dazu, dass ab diesem Punkt bis zum Schnittbereich keratinisierte attached Gingiva entstehen wird. Diese Technik muss für alle Nähte angewandt werden, um einen Zug auf den Schnittbereich und damit das Risiko einer Dehiscenz mit nachfolgender Infektion zu vermeiden. Deshalb muss der Operateur am Ende jedes Eingriffes stark an der Lippe im OP-Gebiet ziehen und sicherstellen, dass keinerlei Zug von der Lippe respektive „freien Gingiva“ auf die Schnittstelle übertragen wird. Sehr schön, einfach, schnell und sicher lassen sich mit dieser Technik auch Dehiscenzen an natürlichen Zähnen behandeln, indem erst mit einem Zahnfleischrandschnitt die Gingiva abgelöst und weit nach apikal als „full flap“ abgelöst wird. Dann wird über die Brushing-Technique das Periost gedehnt und mit einigen Lagen A-PRF unterfüttert, um Wachstumsfaktoren und Stammzellen in diese Region einzubringen. Danach wird in jedem Zahnzwischenraum eine apikale Matratzenaht angelegt und die Gingiva durch zugfreie Einzelknopfnähte oder sog. Ästhetik-Nähte n. Dr. Ulrich Volz verschlossen.

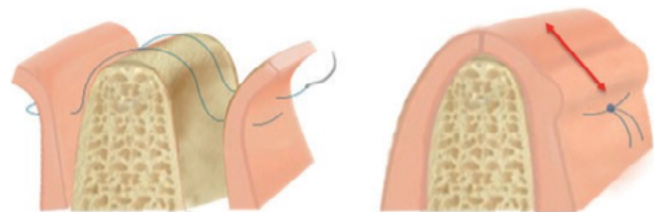


Abbildung 25: Apikale Matratzenaht

## Knochenersatz

In ganz seltenen Fällen, in welchen z.B. nach einer Extraktion mit einer sehr großen Zyste, Infektion oder FDOK ein zu großer Knochendefekt vorliegt, als dass dieser stabil mit dem größten Durchmesser der SDS-Implantate gefüllt und versorgt werden könnte oder aber bei fehlender vestibulärer Lamelle oder bei extrem dünnem Knochen im Sinusbereich unter 2 mm, sind wir bislang noch auf die Verwendung von Knochen angewiesen. Kann dieser nicht in ausreichender Menge vom Patienten selbst gewonnen werden, verwenden wir humanen Spenderknochen. Dabei handelt sich um Knochen, welcher bei Hüftgelenksoperationen aus dem zu entfernenden und mit einem Implantat zu ersetzenden Hüftgelenkskopf gewonnen wird. Es handelt sich also nicht um Leichenknochen, sondern um Knochen von Lebend-Spendern. Dieser Knochen wird zu Granulat verarbeitet und komplett entmineralisiert und von allen organischen Bestandteilen befreit, so dass, zusammen mit der Sicherheit aufgrund der bei den Spendern auf alle erdenklichen Krankheiten durchgeführten Bluttests, keinerlei Infektionsrisiko mehr besteht.

Jedes medium oder medium-rare Steak, jede Blutkonserve und jedes Händeschütteln birgt ein millionenfach höheres Infektionsrisiko. Dieses Material ist das einzige, welches tatsächlich neuen und lebenden Knochen bilden kann. Auch bei einer Organtransplantation würden wir menschlichen Organ Spendern immer den Vorzug geben und niemals über ein Herz von einem Rind oder einem Affen nachdenken!

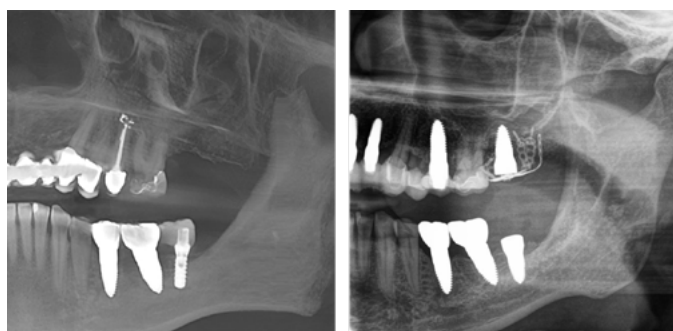


Abbildung 26: Stabilisierung eines SDS-Keramikimplantates mit einem Einfach-Cage in regio 27.

## Dome-Technique

Eine neue, ebenfalls vielversprechende Technik ist die von Simonpieri und Choukroun 2018 entwickelte „Dome-Technique“, bei welcher ein equines Kollagen-Schwämmchen plattgewalzt und gefaltet so in die Kieferhöhle eingebracht wird, dass sich durch diese recht stabile Struktur ein „Dom“ bildet. Erste Ergebnisse zeigen, dass innerhalb weniger Wochen eine stabile Knochenschicht entlang dieser Kollagen-Membran wächst und somit den Hohlraum in der Kieferhöhle bildet und erhält.

## BISS - Bone Implant Stabilization System

Mitte 2020 konnte ein komplett neues und noch nie dagewesenes System auch die letzte Lücke schließen und eine Implantation in jeder noch so hoffnungslosen Situation in derselben Sitzung ermöglichen. Dieses von Dr. Volz im November 2018 entwickelte sog. BISS - Bone Implant Stabilization System kann jedes SDS-Implantat in jedem noch so großen Defekt sicher stabilisieren, sodass der neue Knochen entsprechend dem „Tentpole-Umbrella-Prinzip“ an das Implantat wachsen wird. Die ersten 20 Pilot-Operationen im Jahr 2019 verliefen sehr erfolgreich und lassen eine breite und zuverlässige Anwendung erwarten. Weitere Behandlungen konnten im Jahr 2020 erfolgreich durchgeführt werden. Die Abbildungen 26 und 27 zeigen exemplarisch die Verwendung eines Einfach-Cages zur Stabilisierung eines SDS-Keramikimplantates.

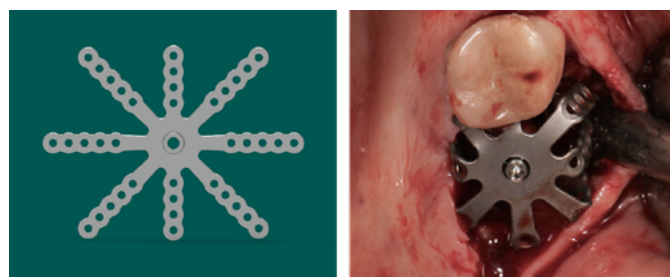


Abbildung 27: Einfach-Cage zum Volumen- und Knochenaufbau. Über die zentrale Öffnung können SDS-Keramikimplantate oder Umbrella-Schrauben stabilisiert werden.

## DEFINITIVE PROTHETISCHE VERSORGUNG

Die definitive Versorgung wird nach vorangegangener Kiefergelenksanalyse und eventueller gnathologischer Therapie selbstverständlich immer mit Zirkoniumdioxid-Keramik erfolgen. Hierbei ist besonderer Wert darauf zu legen, dass ein vorangegangener Bisshöhenverlust unbedingt wieder ausgeglichen werden muss. Jeder Verlust an Bisshöhe (und fehlende Kieferbewegungen und Kaumuskelaktivität) reduziert die Durchblutung im Gehirn<sup>(96,97)</sup> sowie den venösen Abfluss, welcher für die Entgiftung so immens wichtig ist. Bereits 1 mm Bisshöhenverlust führt zu 50 % weniger Durchblutung im Gehirn.

Dies kommt dadurch zustande, dass ein Bisshöhenverlust immer zu einer Kompression des Kiefergelenkes führt, welches in direkter Nachbarschaft zu den großen Gefäßen liegt und diese „abklemmt“. Dieses Prinzip ist nicht etwa pathologisch, sondern wurde im Evolutionsprozess bewusst vorgesehen, damit der Mensch nach Erfüllung seiner Fortpflanzungsaufgabe durch den Zahnverlust bzw. -abrieb möglichst schnell dem Alterungs- und Sterbeprozess zugeführt wird und das Ökosystem nicht unnötig belastet. Mit diesem Prinzip sind wir heute nicht einverstanden, sondern möchten im Sinne von „Anti-Aging“ und „Longevity“ möglichst lange bei bester Gesundheit und Lebensqualität (über-) leben.

II- und III-flächige Defekte sollten mit Keramikinlays z.B. nach dem CEREC-Verfahren versorgt werden. Das CEREC-Verfahren bietet den Vorteil, dass die Defekte direkt nach der Entfernung der alten Füllungen oder der Karies in derselben Sitzung versorgt werden können. Dies spart nicht nur Folgetermine für den Patienten ein,

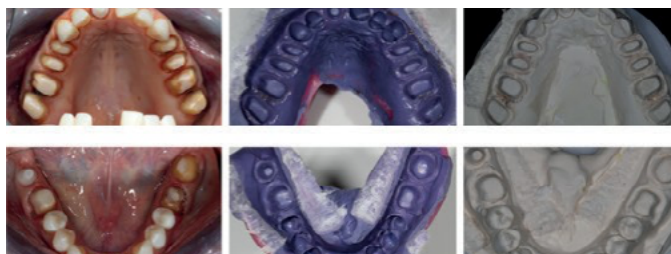


Abbildung 28: Präparationen, Abdrücke und Gipsmodelleherstellung

sondern reduziert auch das Risiko eines Provisorienverlustes, einer Fraktur von Zahnhöckern und einer Infektion der Pulpa. Kronen und Brücken werden mit Zirkoniumdioxid versorgt und mit einem Glasionomerzement (Ketac™) befestigt. Dieser ist absolut biokompatibel und die Überschüsse können in der Aushärtephase sehr einfach und zuverlässig en bloc entfernt werden. Ein neuerer Ansatz besteht darin, die Fläche, an der die Papille anliegt, ganz in Zirkoniumdioxid zu gestalten und weder zu polieren noch zu überschichten, sondern mit 20-50 µm Korund bei 1,2 Bar anzustrahlen. Analog der Anheftung von Gingivagewebe am Implantatrand kann die Papille hier ebenfalls anwachsen und wird perfekt stabilisiert, was zu einem langfristig noch besseren Ergebnis führt. Allerdings sollte dann der Patient diesen Verbund nicht mehr mit der Zahnseide zerstören. Die rasante Entwicklung der sog. monolithischen Zirkoniumdioxid-Versorgungen, bei denen die gesamte Krone aus eingefärbtem Zirkoniumdioxid hergestellt wird, erleichtert diesen Ansatz. Bei der Abformung wird keinesfalls ein Retraktionsfaden eingelegt, da dieser – wie der Name ja schon sagt – zu einer Retraktion, also zu einem Zahnfleischverlust führt. Diese veraltete Technik stammt aus dem letzten Jahrtausend und bezog sich auf mit der Tangential-Präparation beschliffene Zähne und Implantate. Der Retraktionsfaden zerstört beim Einlegen den Verbund zwischen Zahn bzw. Implantat und Gingiva und dient lediglich dazu, die subgingivale Präparation abformen zu können. Die subgingivale Präparation wiederum wird angewandt, um die durch den Retraktionsfaden verursachte Retraktion auszugleichen. Somit stellt der Retraktionsfaden die Lösung für ein durch den Retraktionsfaden verursachtes Problem dar. Lässt man den Retraktionsfaden, wie von Dr. Volz seit vielen Jahren propagiert, einfach weg, entsteht keinerlei Retraktion und es kann risikolos auf Gingivaniveau (äquigingival) präpariert werden. Dadurch ist die Abformung sicher und einfach ohne Faden durchzuführen und schafft perfekt abgeformte Restaurationen (Abb. 28).

Die Versorgung von Zirkoniumdioxid-Implantaten erfolgt gemäß dem Prothetik-Handbuch ([www.swissdentalsolutions.com](http://www.swissdentalsolutions.com)) und sollte v.a. folgende wichtige Prinzipien berücksichtigen: es sollten reduzierte Okklusionskontakte angelegt werden, da die Implantate, im Gegensatz zu den natürlichen Zähnen,

nicht in einem Faserapparat aufgehängt sind und somit bei Belastung nicht nachgeben. Hätten die Kronen und Brücken auf Implantaten denselben starken Okklusionskontakt wie die natürlichen Zähne, so würden diese deutlich stärker belastet werden. Dies lässt sich sehr einfach kontrollieren: die etwa 10 µm dicke Okklusionsfolie soll bei leichtem Kontakt im Bereich von Implantatkronen durchgezogen werden können, jedoch beim festen Zubeißen „halten“.

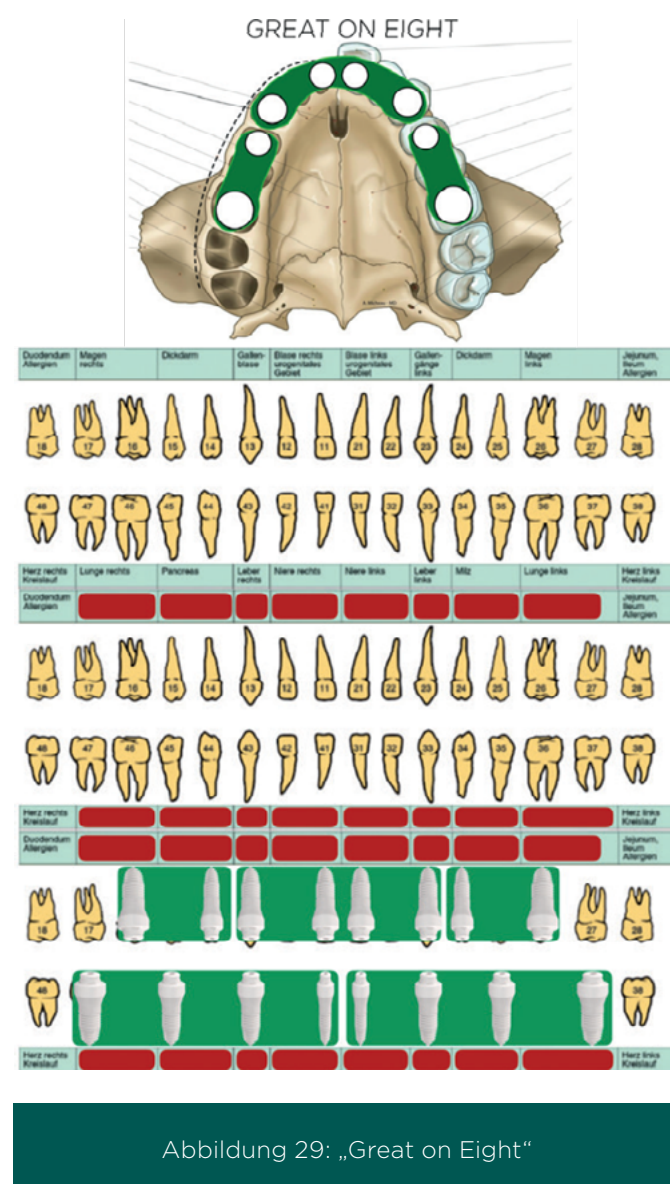
Implantate werden deshalb nie mit natürlichen Zähnen verblockt, um ihren natürlichen Bewegungsspielraum nicht einzuschränken. Sie werden aber immer untereinander verblockt, da Frakturen grundsätzlich nur an Einzelzahn-Implantaten bekannt sind. Die Knochenfugen (Symphysen) dürfen dabei nicht verblockt werden, da der Patient andernfalls unter Spannungszuständen, Kopfschmerzen und Migräne leiden kann. Die Symphysen befinden sich im Unterkiefer in der Mittellinie und im Oberkiefer im Bereich der Eckzähne, weshalb große Implantatarbeiten im Unterkiefer in der Mittellinie getrennt werden und im Oberkiefer aus einem Frontzahnsegment und zwei Seitenzahnsegmenten bestehen. Deshalb benötigen wir zur Versorgung eines gesamten Kiefers immer 8 Implantate („Great on Eight“, Abb. 29), um nicht die Symphysen verblocken zu müssen und gleichzeitig alle Meridiane zu aktivieren. Ist eine Verblockung der Symphysen, bedingt durch die Implantatanzahl und -position, nicht zu umgehen, kann eine Versorgung mit dem elastischen Material PEEK in Erwägung gezogen werden.

Grundsätzlich empfiehlt es sich, alle im Patienten dauerhaft verbleibenden Materialien vorab mit der ART-Technik nach Dr. Klinghardt zu testen.

## ZAHNREINIGUNG

Dem Patienten wird im Anschluss an die Sanierung empfohlen, die Zähne, Kronen und Keramikimplantate lediglich mit einer gesunden Zahnpasta ohne Fluoranteil und einer eher weichen Zahnbürste zu pflegen. Keinesfalls dürfen Zahnholzchen, Interdentalbürste, Munddusche, Superfloss oder normale Zahnseide verwendet werden, da diese den festen Verbund zwischen der Zirkoniumdioxid-Keramik der Krone bzw. des Implantates und der Gingiva zerstören würden. Diese

vor vielen Jahren von Dr. Volz aufgestellte Theorie wurde durch die Rücknahme der Empfehlung von Zahnseide durch die ADA American Dental Association im Oktober 2017 bestätigt<sup>(98)</sup>! Als Ergänzung empfehlen wir das sog. Ölziehen nach Dr. Karach, vorzugsweise mit VCO Virgin Coconut Oil morgens vor dem Zähneputzen. Weiterhin ist es extrem wichtig, alle Mikronährstoffe durch die regelmäßige Einnahme von BASELINE und BOOST, mit erhöhter Dosierung in Stresszeiten, auf einem hohen Level zu halten, da Zahnfleischentzündungen immer Ausdruck eines Mikronährstoffmangels<sup>(99)</sup> und nicht



einer mangelhaften Zahnpflege sind. Es versteht sich von selbst, dass im Rahmen der regelmäßigen professionellen Zahnreinigung die Dentalhygienikerin bzw. Prophylaxe-Assistentin nur oberflächlich Konkremente und Plaques entfernen und polieren darf. Keinesfalls dürfen jedoch Scaler und Kürette unter das Zahnfleisch gehen und den festen Verbund zerstören. Dabei ist anstelle der Messung des SBI (Sulcus Blutungs Index) oder des PI (Plaque Index) die regelmäßige Bestimmung von 25-OH-Vitamin-D<sub>3</sub>, der Speicherform des Vitamin D<sub>3</sub>, im Blut sehr viel zielführender. Dies kann mit einem Vitamin-D<sub>3</sub>-Chairside-Test durchgeführt werden. Dieser Test benötigt nur 15 Minuten, ist allerdings nicht so genau wie eine reguläre Laboruntersuchung.



## Referenzen

1. Mutter J. Gesund statt chronisch krank! Der ganzheitliche Weg: Vorbeugung und Heilung sind möglich. 3. Aufl. Weil der Stadt: Fit fürs Leben Verlag; 2014.
2. Mutter J, Klinghardt D. Amalgam: Risiko für die Menschheit; Quecksilbervergiftungen richtig ausleiten, neue Fakten und Hilfe, auch nach der Amalgamentfernung! 3. überarb. u. erw. Aufl., [Nachdr.]. Weil der Stadt: Fit-fürs-Leben-Verl. in der NaturaViva-Verl.-GmbH; 2013. (Gesundheit).
3. Warwick D, Young M, Palmer J, Ermel RW. Mercury vapor volatilization from particulate generated from dental amalgam removal with a high-speed dental drill - a significant source of exposure. *Journal of Occupational Medicine and Toxicology*. 2019;14(1):22.
4. Wang X, Ge L. Influence of feeding patterns on the development of teeth, dentition and jaw in children. *Beijing da xue xue bao Yi xue ban = Journal of Peking University Health sciences*. 2015;47(1):191-195.
5. Lechner J. Validation of dental X-ray by cytokine RANTES - comparison of X-ray findings with cytokine overexpression in jawbone. *Clinical, cosmetic and investigational dentistry*. 2014;6:71-79.
- 6.6 Lechner J, von Baehr V. RANTES and fibroblast growth factor 2 in jawbone cavitations: triggers for systemic disease? *International journal of general medicine*. 2013;6:277-290.
7. Arend WP. The balance between IL-1 and IL-1Ra in disease. *Cytokine & growth factor reviews*. 2002;13(4-5):323-340.
8. Lechner J, Bouquot JE, Baehr V von von. *Histologie und Immunologie der kavitätenbildenden Osteolysen des Kieferknochens: Orale und systematische Manifestation einer Maxillo-Mandibulären Osteoimmunologie ; pathomechanismen chronischer Entzündungserkrankungen*. 1. Aufl. München: Selbstverl.; 2015. (Kavitätenbildende Osteolysen des Kieferknochens; Bd. / J. Lechner; 2).
9. Bouquot JE, Roberts AM, Person P, Christian J. Neuralgia-inducing cavitational osteonecrosis (NICO). Osteomyelitis in 224 jawbone samples from patients with facial neuralgia. *Oral surgery, oral medicine, and oral pathology*. 1992;73(3):307-19; discussion 319-20.
10. Lechner J, von Baehr V. Chemokine RANTES/CCL5 as an unknown link between wound healing in the jawbone and systemic disease: is prediction and tailored treatments in the horizon? *The EPMA journal*. 2015;6(1):10.
11. Lechner J, Rudi T, von Baehr V. Osteoimmunology of tumor necrosis factor-alpha, IL-6, and RANTES/CCL5: a review of known and poorly understood inflammatory patterns in osteonecrosis. *Clinical, cosmetic and investigational dentistry*. 2018;10:251-262.
12. Lechner J, von Baehr V. Hyperactivated Signaling Pathways of Chemokine RANTES/CCL5 in Osteopathies of Jawbone in Breast Cancer Patients-Case Report and Research. *Breast cancer : basic and clinical research*. 2014;8:89-96.
13. Azenshtein E, Luboshits G, Shina S, Neumark E, Shahbazian D, Weil M, u. a. The CC chemokine RANTES in breast carcinoma progression: regulation of expression and potential mechanisms of promalignant activity. *Cancer research*. 2002;62(4):1093-1102.
14. von Luettichau I, Nelson PJ, Pattison JM, van de Rijn M, Huie P, Warnke R, u. a. RANTES chemokine expression in diseased and normal human tissues. *Cytokine*. 1996;8(1):89-98.
15. Rentzos M, Nikolaou C, Rombos A, Boufidou F, Zoga M, Dimitrakopoulos A, u. a. RANTES levels are elevated in serum and cerebrospinal fluid in patients with amyotrophic lateral sclerosis. *Amyotrophic lateral sclerosis : official publication of the World Federation of Neurology Research Group on Motor Neuron Diseases*. 2007;8(5):283-287.
16. Singh SK, Mishra MK, Eltoun I-EA, Bae S, Lillard JW, Singh R. CCR5/CCL5 axis interaction promotes migratory and invasiveness of pancreatic cancer cells. *Scientific reports*. 2018;8(1):1323.
17. An G, Wu F, Huang S, Feng L, Bai J, Gu S, u. a. Effects of CCL5 on the biological behavior of breast cancer and the mechanisms of its interaction with tumor\hbox-associated macrophages. *Oncology reports*. 2019;42(6):2499-2511.
18. Bischoff SC, Krieger M, Brunner T, Rot A, von Tscharner V, Baggiolini M, u. a. RANTES and related chemokines activate human basophil granulocytes through different G protein-coupled receptors. *European journal of immunology*. 1993;23(3):761-767.
19. Stübinger S, Stricker A, Berg B-I. Piezosurgery in implant dentistry. *Clinical, cosmetic and investigational dentistry*. 2015;7:115-124.
20. Grauvogel J, Scheiwe C, Kaminsky J. Use of piezosurgery for internal auditory canal drilling in acoustic neuroma surgery. *Acta neurochirurgica*. 2011;153(10):1941-7; discussion 1947.
21. Crosetti E, Battiston B, Succo G. Piezosurgery in head and neck oncological and reconstructive surgery: personal experience on 127 cases. *Acta otorhinolaryngologica Italica : organo ufficiale della Societa italiana di otorinolaringologia e chirurgia cervico-facciale*. 2009;29(1):1-9.

22. Spinelli G, Mannelli G, Zhang YX, Lazzeri D, Spacca B, Genitori L, u. a. Complex craniofacial advancement in paediatric patients: Piezoelectric and traditional technique evaluation. *Journal of cranio-maxillo-facial surgery : official publication of the European Association for Cranio-Maxillo-Facial Surgery*. 2015;43(8):1422-1427.
23. Brisman DL, Brisman AS, Moses MS. Implant failures associated with asymptomatic endodontically treated teeth. *Journal of the American Dental Association (1939)*. 2001;132(2):191-195.
24. DentaTec. Ozontherapie beim Zahnarzt - Nutzen und Anwendungsmöglichkeiten [Internet]. Verfügbar unter: <https://denta-tec.com/ozontherapie-zahnarzt-nutzen-anwendungsmoeglichkeiten>
25. bti® human technology. bti® human technology. Endoret® (prgf®) Technology [Internet]. Verfügbar unter: <http://bti-biotechnologyinstitute.com/regenerative-medicine/>
26. Anitua E, Prado R, Troya M, Zalduendo M, de La Fuente M, Pino A, u. a. Implementation of a more physiological plasma rich in growth factor (PRGF) protocol: Anticoagulant removal and reduction in activator concentration. *Platelets*. 2016;27(5):459-466.
27. Anitua E. Plasma rich in growth factors: preliminary results of use in the preparation of future sites for implants. *The International journal of oral & maxillofacial implants*. 1999;14(4):529-535.
28. Kobayashi E, Flückiger L, Fujioka-Kobayashi M, Sawada K, Sculean A, Schaller B, u. a. Comparative release of growth factors from PRP, PRF, and advanced-PRF. *Clinical oral investigations*. 2016;20(9):2353-2360.
29. Ghanaati S, Booms P, Orłowska A, Kubesch A, Lorenz J, Rutkowski J, u. a. Advanced platelet-rich fibrin: a new concept for cell-based tissue engineering by means of inflammatory cells. *The Journal of oral implantology*. 2014;40(6):679-689.
30. Miron RJ, Zucchelli G, Pikos MA, Salama M, Lee S, Guillemette V, u. a. Use of platelet-rich fibrin in regenerative dentistry: a systematic review. *Clinical oral investigations*. 2017;21(6):1913-1927.
31. Wang X, Zhang Y, Choukroun J, Ghanaati S, Miron RJ. Effects of an injectable platelet-rich fibrin on osteoblast behavior and bone tissue formation in comparison to platelet-rich plasma. *Platelets*. 2. Januar 2018;29(1):48-55.
32. Miron RJ, Fujioka-Kobayashi M, Hernandez M, Kandam U, Zhang Y, Ghanaati S, u. a. Injectable platelet rich fibrin (i-PRF): opportunities in regenerative dentistry? *Clinical oral investigations*. 2017;21(8):2619-2627.
33. Ghanaati S, Mourão C, Adam E, Sader R, Zadeh H, Al-Maawi S. The role of centrifugation process in the preparation of therapeutic blood concentrates: Standardization of the protocols to improve reproducibility. *Int J Growth Factors Stem Cells Dent*. 2019;2(3):41.
34. Hisbergues M, Vendeville S, Vendeville P. Zirconia: Established facts and perspectives for a biomaterial in dental implantology. *Journal of biomedical materials research Part B, Applied biomaterials*. 2009;88(2):519-529.
35. Fischer J, Benic G, Fischer Carolin. Zirkoniumdioxid-implantate - wieso, weshalb, warum [Internet]. ZMK Zahnheilkunde Management Kultur, Herausgeber. 2016. Verfügbar unter: [https://www.zmk-aktuell.de/fachgebiete/implantologie/story/Zirkoniumdioxidimplantate-wieso-weshalb-warum\\_\\_4830.html](https://www.zmk-aktuell.de/fachgebiete/implantologie/story/Zirkoniumdioxidimplantate-wieso-weshalb-warum__4830.html)
36. Sivaraman K, Chopra A, Narayan AI, Balakrishnan D. Is zirconia a viable alternative to titanium for oral implant? A critical review. *Journal of prosthodontic research*. 2018;62(2):121-133.
37. Manzano G, Herrero LR, Montero J. Comparison of clinical performance of zirconia implants and titanium implants in animal models: a systematic review. *The International journal of oral & maxillofacial implants*. 2014;29(2):311-320.
38. Özkurt Z, Kazazoğlu E. Zirconia dental implants: a literature review. *The Journal of oral implantology*. 2011;37(3):367-376.
39. Payer M, Heschl A, Koller M, Arnetzl G, Lorenzoni M, Jakse N. All-ceramic restoration of zirconia two-piece implants—a randomized controlled clinical trial. *Clinical Oral Implants Research*. 2015;26(4):371-376.
40. Möller B, Terheyden H, Açil Y, Purcz NM, Hertrampf K, Tabakov A, u. a. A comparison of biocompatibility and osseointegration of ceramic and titanium implants: an in vivo and in vitro study. *International journal of oral and maxillofacial surgery*. 2012;41(5):638-645.
41. Koch FP, Weng D, Krämer S, Biesterfeld S, Jahn-Eimermacher A, Wagner W. Osseointegration of one-piece zirconia implants compared with a titanium implant of identical design: a histomorphometric study in the dog. *Clinical Oral Implants Research*. 2010;21(3):350-356.
42. Kohal RJ, Weng D, Bächle M, Strub JR. Loaded custom-made zirconia and titanium implants show similar osseointegration: an animal experiment. *Journal of periodontology*. 2004;75(9):1262-1268.
43. Roehling S, Schlegel KA, Woelfler H, Gahlert M. Zir-

- conia compared to titanium dental implants in preclinical studies-A systematic review and meta-analysis. *Clinical Oral Implants Research*. 2019;30(5):365-395.
44. Bormann K-H, Gellrich N-C, Kniha H, Schild S, Weingart D, Gahlert M. A prospective clinical study to evaluate the performance of zirconium dioxide dental implants in single-tooth edentulous area: 3-year follow-up. *BMC oral health*. 2018;18(1):181.
45. Hashim D, Cionca N, Courvoisier DS, Mombelli A. A systematic review of the clinical survival of zirconia implants. *Clinical oral investigations*. 2016;20:1403-1417.
46. Roehling S, Schlegel KA, Woelfler H, Gahlert M. Performance and outcome of zirconia dental implants in clinical studies: A meta-analysis. *Clinical Oral Implants Research*. 2018;29 Suppl 16:135-153.
47. Oliva J, Oliva X, Oliva JD. Five-year success rate of 831 consecutively placed Zirconia dental implants in humans: a comparison of three different rough surfaces. *The International journal of oral & maxillofacial implants*. 2010;25(2):336-344.
48. Roehling S, Gahlert M, Janner S, Meng B, Woelfler H, Cochran DL. Ligature-Induced Peri-implant Bone Loss Around Loaded Zirconia and Titanium Implants. *The International journal of oral & maxillofacial implants*. 2019;34(2):357-365.
49. Janner SFM, Gahlert M, Bosshardt DD, Roehling S, Milz S, Higginbottom F, u. a. Bone response to functionally loaded, two-piece zirconia implants: A preclinical histometric study. *Clinical Oral Implants Research*. 2018;29(3):277-289.
50. Mueller CK, Solcher P, Peisker A, Mtsariashvilli M, Schlegel KA, Hildebrand G, u. a. Analysis of the influence of the macro- and microstructure of dental zirconium implants on osseointegration: a minipig study. *Oral surgery, oral medicine, oral pathology and oral radiology*. 2013;116(1):e1-8.
51. Bormann K-H, Gellrich N-C, Kniha H, Dard M, Wieland M, Gahlert M. Biomechanical evaluation of a microstructured zirconia implant by a removal torque comparison with a standard Ti-SLA implant. *Clinical Oral Implants Research*. 2012;23(10):1210-1216.
52. Mellinghoff. Qualität des periimplantären Weichgewebeattachments von Zirkondioxid-Implantaten (Abutments): Vergleich der Ergebnisse einer Literaturrecherche mit den Erfahrungen aus der eigenen Praxis. *Deutscher Ärzte Verlag zzi Z Zahnärztl Impl*. 2010;(26 (1)):8-17.
53. Roehling S, Astasov-Frauenhoffer M, Hauser-Gerspach I, Braissant O, Woelfler H, Waltimo T, u. a. In Vitro Biofilm Formation on Titanium and Zirconia Implant Surfaces. *Journal of periodontology*. 2017;88(3):298-307.
54. Holländer J, Lorenz J, Stübinger S, Hölscher W, Heidemann D, Ghanaati S, u. a. Zirconia Dental Implants: Investigation of Clinical Parameters, Patient Satisfaction, and Microbial Contamination. *The International journal of oral & maxillofacial implants*. 2016;31(4):855-864.
55. Cionca N, Hashim D, Mombelli A. Zirconia dental implants: where are we now, and where are we heading? *Periodontology 2000*. 2017;73(1):241-258.
56. Kajiwarana N, Masaki C, Mukaibo T, Kondo Y, Nakamoto T, Hosokawa R. Soft tissue biological response to zirconia and metal implant abutments compared with natural tooth: microcirculation monitoring as a novel bioindicator. *Implant dentistry*. 2015;24(1):37-41.
57. Rimondini L, Cerroni L, Carrassi A, Torricelli P. Bacterial colonization of zirconia ceramic surfaces: an in vitro and in vivo study. *The International journal of oral & maxillofacial implants*. 2002;17(6):793-798.
58. Scarano A, Piattelli M, Caputi S, Favero GA, Piattelli A. Bacterial adhesion on commercially pure titanium and zirconium oxide disks: an in vivo human study. *Journal of periodontology*. 2004;75(2):292-296.
59. Nascimento C do, Pita MS, Fernandes FHNC, Pedrazzi V, de Albuquerque Junior RF, Ribeiro RF. Bacterial adhesion on the titanium and zirconia abutment surfaces. *Clinical Oral Implants Research*. 2014;25(3):337-343.
60. Schlömer GH, Volz U, Sidharta JS, Haase St.: Klinische Nachuntersuchung von Zirkondioxidkeramik-Implantaten - Funktion als Kalzium-Kathode. *Dissertation Universität Ulm*. 2006
61. Apratim A, Eachempati P, Krishnappa Salian KK, Singh V, Chhabra S, Shah S. Zirconia in dental implantology: A review. *Journal of International Society of Preventive & Community Dentistry*. 2015;5(3):147-156.
62. chemie.de. Zirkondioxid [Internet]. Verfügbar unter: <https://www.chemie.de/lexikon/Zirkondioxid.html>
63. Roos-Jansaker A-M, Lindahl C, Renvert H, Renvert S. Nine- to fourteen-year follow-up of implant treatment. Part II: presence of peri-implant lesions. *J Clin Periodontol*. April 2006;33(4):290-5.
64. Lorenz J, Giulini N, Hölscher W, Schwiertz A, Schwarz F, Sader R. Prospective controlled clinical study investigating long-term clinical parameters, patient satisfaction, and microbial contamination of zirconia implants. *Clin Implant Dent Relat Res*. April

- 2019;21(2):263-71.
65. Delgado-Ruiz R, Romanos G. Potential Causes of Titanium Particle and Ion Release in Implant Dentistry: A Systematic Review. *International journal of molecular sciences*. 2018;19(11).
  66. Safioti LM, Kotsakis GA, Pozhitkov AE, Chung WO, Daubert DM. Increased Levels of Dissolved Titanium Are Associated With Peri-Implantitis - A Cross-Sectional Study. *Journal of periodontology*. 2017;88(5):436-442.
  67. Apaza-Bedoya K, Tarce M, Benfatti CAM, Henriques B, Mathew MT, Teughels W, u. a. Synergistic interactions between corrosion and wear at titanium-based dental implant connections: A scoping review. *Journal of periodontal research*. 2017;52(6):946-954.
  68. Lechner J, Noubissi S, von Baehr V. Titanium implants and silent inflammation in jawbone-a critical interplay of dissolved titanium particles and cytokines TNF- $\alpha$  and RANTES/CCL5 on overall health? *The EPMA journal*. 2018;9(3):331-343.
  69. Berryman Z, Bridger L, Hussaini HM, Rich AM, Atieh M, Tawse-Smith A. Titanium particles: An emerging risk factor for peri-implant bone loss. *The Saudi Dental Journal*. 2019;
  70. Mombelli A, Hashim D, Cionca N. What is the impact of titanium particles and biocorrosion on implant survival and complications? A critical review. *Clinical Oral Implants Research*. 2018;29 Suppl 18:37-53.
  71. Barão VAR, Yoon CJ, Mathew MT, Yuan JC-C, Wu CD, Sukotjo C. Attachment of *Porphyromonas gingivalis* to corroded commercially pure titanium and titanium-aluminum-vanadium alloy. *Journal of periodontology*. 2014;85(9):1275-1282.
  72. Degidi M, Artese L, Scarano A, Perrotti V, Gehrke P, Piattelli A. Inflammatory infiltrate, microvessel density, nitric oxide synthase expression, vascular endothelial growth factor expression, and proliferative activity in peri-implant soft tissues around titanium and zirconium oxide healing caps. *Journal of periodontology*. 2006;77(1):73-80.
  73. Cosgarea R, Gasparik C, Dudea D, Culic B, Dannewitz B, Sculean A. Peri-implant soft tissue colour around titanium and zirconia abutments: a prospective randomized controlled clinical study. *Clinical Oral Implants Research*. 2015;26(5):537-544.
  74. Beekmans DG. The pink and white aesthetics of a new zirconia implant. *Nederlands Tijdschrift voor Tandheelkunde*. 2018;125:389-395.
  75. Jum'ah A, Beekmans B, Wood D, Maghaireh H. Zirconia Implants: The New Arrival in the Armoury of Successful Aesthetic Implant Dentistry. *Smile Dental Journal*. 2012;7:12-26.
  76. Hempel U, Hefti T, Kalbacova M, Wolf-Brandstetter C, Dieter P, Schlottig F. Response of osteoblast-like SAOS-2 cells to zirconia ceramics with different surface topographies. *Clinical Oral Implants Research*. 2010;21(2):174-181.
  77. Kniha H, Kniha K, Milz S, Hicklin S, Brägger U, Gahler M. Full ceramic monotype implants: papilla formation and retrospective clinical and radiographic 1-year results in the aesthetic zone. *Clinical Oral Implants Research*. 2014(25 (Suppl.10)).
  78. Schwenzer N. *Zahnärztliche Chirurgie*. 4., vollständig überarb. und erw. Aufl. Stuttgart: Thieme; 2009. (Zahn-Mund-Kiefer-Heilkunde).
  79. Thoma DS, Lim H-C, Paeng K-W, Jung U-W, Hämmelerle CHF, Jung RE. Tissue integration of zirconia and titanium implants with and without buccal dehiscence defects-A histologic and radiographic preclinical study. *Clinical Oral Implants Research*. 2019;30(7):660-669.
  80. Giuliani, Nino; Hölscher, Werner; Schwiertz, Andreas; Schwarz, Frank; Lorenz, Jonas; Sader, Robert. Studie zum Langzeitverhalten von Keramikimplantaten. 19. Februar 2020; Verfügbar unter: <https://www.zwp-online.info/fachgebiete/implantologie/keramikimplantate/prospektive-studie-zum-langzeitverhalten-von-keramikimplantaten>
  81. Neuhöffer, Leon; Smeets, Ralf: Erfolg von dentalen Keramikimplantaten und Patientenzufriedenheit nach Sofortimplantation. Dissertation Universität Hamburg [Internet]. 2017. Verfügbar unter: <https://ediss.sub.uni-hamburg.de/bitstream/ediss/7379/1/Dissertation.pdf>
  82. Stocchero M, Jinno Y, Toia M, Ahmad M, Papia E, Yamaguchi S, u. a. Intraosseous Temperature Change during Installation of Dental Implants with Two Different Surfaces and Different Drilling Protocols: An In Vivo Study in Sheep. *Journal of Clinical Medicine*. 2019;8(8).
  83. Berglundh T, Abrahamsson I, Lang NP, Lindhe J. De novo alveolar bone formation adjacent to endosseous implants. *Clinical Oral Implants Research*. 2003;14(3):251-262.
  84. Coelho PG, Suzuki M, Marin C, Granato R, Gil LF, Tovar N, u. a. Osseointegration of Plateau Root Form Implants: Unique Healing Pathway Leading to Haversian-Like Long-Term Morphology. *Advances in experimental medicine and biology*. 2015;881:111-128.
  85. Leonard G, Coelho P, Polyzois I, Stassen L, Claffey N. A study of the bone healing kinetics of plateau versus

- screw root design titanium dental implants. *Clinical Oral Implants Research*. 2009;20(3):232-239.
86. Lemons JE. Biomaterials, biomechanics, tissue healing, and immediate-function dental implants. *The Journal of oral implantology*. 2004;30(5):318-324.
87. Lemons JE. Biocompatibility of implant materials. *Proceedings of the 3rd Annual Indiana Conference, Indiana School of Dentistry, Medical Education Resource Program, Indianapolis, IN*79-89. 2002.
88. Komet. Angle Modulation System. zur minimalinvasiven Verbreiterung des Alveolarkamms nach Dr. Ernst Fuchs Schaller [Internet]. 2014. Verfügbar unter: [https://www.zwp-online.info/files/32520/410092v1\\_bro\\_de\\_angle-modulation.pdf](https://www.zwp-online.info/files/32520/410092v1_bro_de_angle-modulation.pdf)
89. Pommer B, Unger E, Sütö D, Hack N, Watzek G. Mechanical properties of the Schneiderian membrane in vitro. *Clinical Oral Implants Research*. 2009;20(6):633-637.
90. Pérez-Martínez S, Martorell-Calatayud L, Peñarrocha-Oltra D, García-Mira B, Peñarrocha-Diago M. Indirect sinus lift without bone graft material: Systematic review and meta-analysis. *Journal of Clinical and Experimental Dentistry*. 2015;7(2):e316-9.
91. Cricchio G, Palma VC, Faria PEP, de Olivera JA, Lundgren S, Sennerby L, u. a. Histological outcomes on the development of new space-making devices for maxillary sinus floor augmentation. *Clinical implant dentistry and related research*. 2011;13(3):224-230.
92. Mammoto A, Connor KM, Mammoto T, Yung CW, Huh D, Aderman CM, u. a. A mechanosensitive transcriptional mechanism that controls angiogenesis. *Nature*. 2009;457(7233):1103-1108.
93. Palma VC, Magro-Filho O, de Oliveria JA, Lundgren S, Salata LA, Sennerby L. Bone reformation and implant integration following maxillary sinus membrane elevation: an experimental study in primates. *Clinical implant dentistry and related research*. 2006;8(1):11-24.
94. Srouji S, Ben-David D, Lotan R, Riminucci M, Livne E, Bianco P. The innate osteogenic potential of the maxillary sinus (Schneiderian) membrane: an ectopic tissue transplant model simulating sinus lifting. *International journal of oral and maxillofacial surgery*. 2010;39(8):793-801.
95. Srouji S, Kizhner T, Ben David D, Riminucci M, Bianco P, Livne E. The Schneiderian membrane contains osteoprogenitor cells: in vivo and in vitro study. *Calcified tissue international*. 2009;84(2):138-145.
96. Miyamoto I, Yoshida K, Tsuboi Y, Iizuka T. Rehabilitation with dental prosthesis can increase cerebral regional blood volume. *Clinical oral implants research*. 2005;16(6):723-727.
97. Hasegawa Y, Ono T, Hori K, Nokubi T. Influence of human jaw movement on cerebral blood flow. *Journal of dental research*. 2007;86(1):64-68.
98. ADA American Dental Association. Floss and peri-implantitis risk [Internet]. 2017. Verfügbar unter: [https://www.ada.org/en/publications/jada/jada-specialty-scans/prosthodontics/prosthodontics\\_042817](https://www.ada.org/en/publications/jada/jada-specialty-scans/prosthodontics/prosthodontics_042817)
99. Woelber JP, Bremer K, Vach K, König D, Hellwig E, Ratka-Krüger P, u. a. An oral health optimized diet can reduce gingival and periodontal inflammation in humans - a randomized controlled pilot study. *BMC oral health*. 2016;17(1):28.

## Wissenschaftliche Belegung des THE SWISS BIOHEALTH CONCEPT

Eine im Frühjahr 2020 abgeschlossene prospektive Pilotstudie zur wissenschaftlichen Untermauerung des THE SWISS BIOHEALTH CONCEPT erbrachte bemerkenswerte Ergebnisse.

Wie in dieser Broschüre dargelegt, ist das THE SWISS BIOHEALTH CONCEPT ein umfassendes Konzept zur Sanierung von Störfeldern der Mundhöhle mit anschließender Sofortversorgung durch Zirkoniumdioxid-Implantate im Sinne des ALL IN ONE CONCEPT (Abb.1). Die zahnärztlichen Maßnahmen sind eingebettet in fein aufeinander abgestimmte medizinische Maßnahmen. Diese dienen dazu, die Immunkompetenz zu erhöhen und eine optimale Heilung von Knochen- und Weichgewebe sicherzustellen.

In die Pilotstudie eingeschlossen wurden Patienten der SWISS BIOHEALTH CLINIC, die mindestens einen wurzelkanalbehandelten Zahn und optional weitere Störfelder aus dem Bereich der Osteonekrosen des Kiefers (FDOK) und/ oder der Metallbelastungen wie Amalgam aufwiesen. Zusätzlich mussten körperliche Beschwerden bestehen. Diese wurden anhand des Medical Symptoms Questionnaire (MSQ) quantifiziert. Dieser Fragebogen erfasst die wesentlichen Symptome in allen Organbereichen des Organismus. Hauptprüfparameter war die Veränderung des MSQ-Gesamtscores postoperativ gegenüber präoperativ.

Die Pilotstudie umfasste zwei Gruppen, eine prospektive und eine retrospektive.

In der ersten Gruppe wurden sämtliche Patienten der

Klinik, die vom 08. Oktober 2019 bis zum 02. Februar 2020 behandelt wurden und die Einschlusskriterien erfüllten, ausgewertet. Es gab zwei Auswertungszeitpunkte, präoperativ unmittelbar vor der Operation und wenige Tage nach dem operativen Eingriff. Von der erfassten Zahl von 20 Patienten konnten 19 Patienten ausgewertet werden. Trotz der kleinen Fallzahl ergab sich ein statistisch äußerst bemerkenswertes Ergebnis auf dem Niveau von  $p < 0.001$  (Abb.2). Dies belegt die hervorragende Besserung der Beschwerden der Patienten, was bereits durch viele Testimonials dokumentiert werden konnte.

Dieses Resultat wurde durch die Auswertung einer zweiten retrospektiven Gruppe überprüft. In diese Gruppe eingeschlossen wurden Patienten, bei denen die Kontrolle des MSQ bis zu 1 Jahr nach der OP erfolgte. Mit einem Ergebnis auf dem Niveau von  $p < 0.004$  wurde die Stabilität der Beschwerdebesserung auch über den unmittelbaren postoperativen Zeitpunkt hinaus eindrucksvoll bestätigt.

Dies ist eine der wenigen prospektiven Studien, möglicherweise sogar die erste, die im Bereich der Störfeldforschung durchgeführt wurde. Durch sie hat die aus vielen Einzelfällen beobachtete Besserung der Symptomatik, insbesondere chronischer Erkrankungen, durch eine Behandlung nach dem THE SWISS BIOHEALTH CONCEPT eine erste wissenschaftliche Bestätigung erfahren.

Weitere Prüfkriterien der Studie in Hinblick auf die Telomerlänge sowie die Funktion der Mitochondrien erbrachten erste ermutigende Ergebnisse.

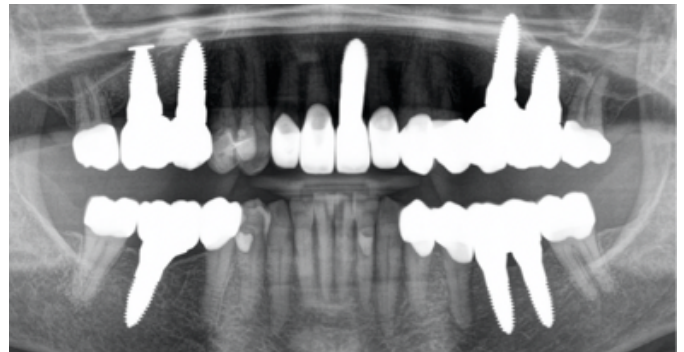
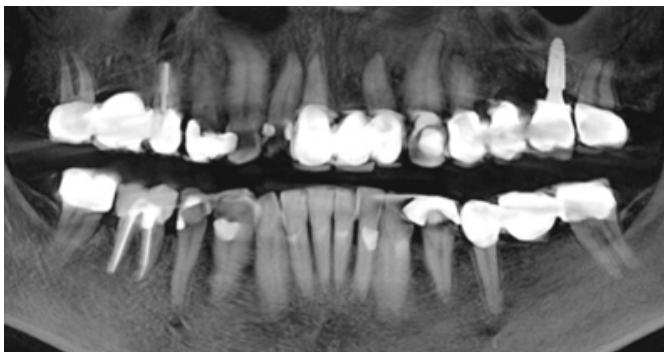


Abbildung 1: OPG vor (links) und nach Operation (rechts) zur Sanierung von Störfeldern auf der Grundlage des ALL IN ONE CONCEPT.

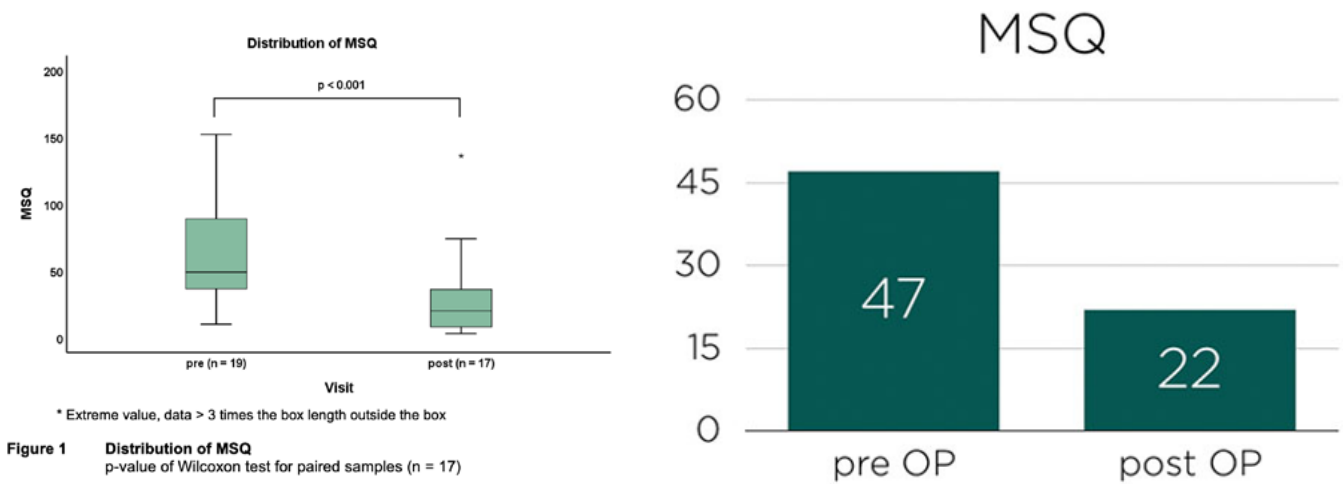


Abbildung 2: Ergebnis MSQ-Auswertung prospektive Gruppe: statistisch bedeutsame Verbesserung des MSQ nach Entfernung aller Störfelder (links). Das Beispiel einer Auswertung des MSQ zeigt eine Verbesserung der Allgemeinbeschwerden des Patienten nach Sanierung aller Störfelder (rechts).

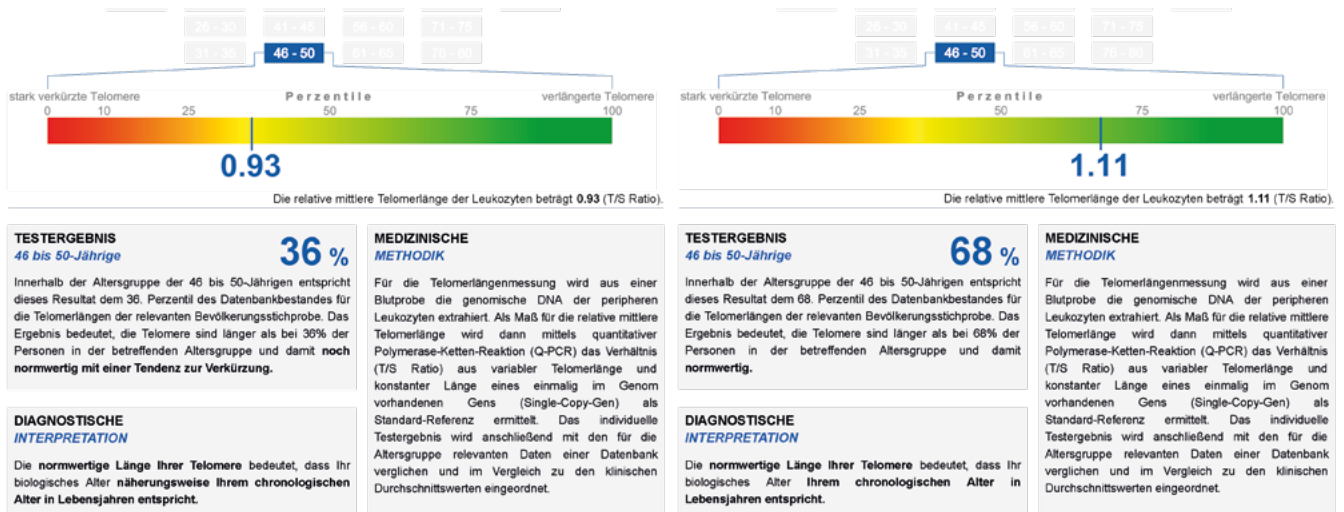


Abbildung 3: Laborergebnis zur Telomerlänge vor (links) und nach (rechts) Störfeldsanierung (Labor Ganzimmun Mainz).

Die Telomere sind ein Biomarker für unser Alter. Verkürzte Telomere stehen in Zusammenhang mit chronischen Erkrankungen. Bei dem oben gezeigten Patienten ergaben die Laborwerte bereits vier Wochen nach der Operation eine Verlängerung der Telomere. Dies entspricht einer Reduzierung des biologischen Alters (Abb. 3).

Die Mitochondrien sind von zentraler Bedeutung für die Vitalität eines Organismus. Die mitochondriale Diagnostik ist ein Frühwarnsystem für die Entgleisung bioenergetischer Prozesse. Bei einzelnen Patienten zeigte sich auch hier eine deutliche Verbesserung, und dies bereits wenige Tage nach der Operation (Abb.4). Insgesamt waren die

Werte jedoch in dieser kleinen Gruppe für eine statistische Auswertung nicht ausreichend.

Diese Studie ist ein erster Beleg dafür, dass man mit dem THE SWISS BIOHEALTH CONCEPT durch die Entfernung chronischer Störfelder der Mundhöhle einen wesentlichen Beitrag zur Behandlung chronischer Krankheiten leisten kann. Die Behandlung trägt dazu bei, das Immun-

system zu stärken und somit den Organismus vitaler, widerstandfähiger und regenerationsfähiger zu machen. Durch die Herausforderung der zunehmenden Umweltbelastung sowie der globalen Verbreitung von Krankheitserregern ist es von zentraler Bedeutung, die eigene Abwehr zu stärken und Störfelder zu sanieren. Dies ist auch bedeutsam im Kontext von COVID-19.

	aktueller Wert	Vorwert 23.10.2019	Zielwert (optimal)
<b>Bioenergetischer Gesundheitsindex (BHI)</b>	1,35	0,39	>2,5
<b>Mitochondriale Bioenergetik</b>			
<b>Kopplungseffizienz in %</b>	81,39	71,19	100
<b>Reserveatmungskapazität in %</b>	263,00	111,17	>400
<b>Zelluläres Sauerstoffverbrauchsprofil</b>			
<b>Anteil nicht-mitochondriale Atmung zur Gesamtatmung in %</b>	33,96	52,85	<10
<b>Anteil des Protonenlecks zur Gesamtatmung in %</b>	12,13	13,57	
<b>Anteil Atmung für mitochondriale ATP-Gewinnung in %</b>	53,91	33,59	>90
<b>ATP-Umsatzrate (mitochondriale Sauerstoffverwertung)</b>			
<b>ATP-Grundumsatz in %</b>	22,75	33,77	<20
<b>ATP-Reserve in %</b>	77,25	66,23	>80
<b>Mögliche maximale Sauerstoffverbrauchsrate in pmol Sauerstoff/min</b>	99,58	46,22	>300
<b>Zellulärer Energie-Phänotyp</b>			
<b>In Ruhe</b>	ruhend	glykolytisch	ruhend
<b>Bei Energieanforderung</b>	energetisch	Glykolytisch/aerob	energetisch
<b>Metabolisches Potenzial in % - Mitochondrien-</b>	270,93	152,29	>350
<b>Metabolisches Potenzial in % -Glykolyse-</b>	253,18	96,38	>350
<b>Sauerstoffverbrauch/Glykolyse bei Energieanforderung</b>	ausgeglichen	Starke Bevorzugung der Mitochondrien	

Abbildung 4: Verbesserung mitochondrialer Werte innerhalb von fünf Tagen nach operativer Störfeldsanierung. Entsprechend dem Farbwechsel einer Ampel überwiegend rot (rechts) vor der Operation zu grün/ gelb (links) nach der Operation (Labor MMD Magdeburg).











SWISS BIOHEALTH AG  
Brückenstrasse 15  
8280 Kreuzlingen/Schweiz

Tel. +41 71 678 2000  
Fax +41 71 678 2019  
reception@swiss-biohealth.com

[www.swiss-biohealth.com](http://www.swiss-biohealth.com)

Copyright:

Jegliche Kopie oder Nachdruck – auch auszugsweise –  
des THE SWISS BIOHEALTH CONCEPT ist ohne aus-  
drückliche und schriftliche Genehmigung der SWISS  
BIOHEALTH AG ist verboten!

3. Auflage 2021